Sonder-Abdruck
aus v. Langenbeck's Archiv. Bd. XLIII. Jubil.-Heft.

Ueber Operationen zur Heilung der angeborenen Harnblasen- und Harnröhrenspalte.

Von

Prof. F. Trendelenburg

in Bonn.

(Hierzu eine Figur im Text und Tafel XI.)

Mit der Geschichte der Operationen zur Heilung der angeborenen Spaltbildungen an Blase und Harnröhre ist der Name unseres Thiersch für alle Zeiten unzertrennlich verbunden. Wenn es daher gilt, dem allverehrten Meister einen wissenschaftlichen Ehrenkranz zu winden, werden einige Beiträge zu dem Thema dieser Operationen sich, wie ich hoffe, als willkommene Blätter dem Ganzen harmonisch einfügen.

Nonum prematur in annum, sagt der Dichter. Seit ich meine Methode des Verschlusses der Blasenspalte zum ersten Mal angewandt habe, sind über 10 Jahre verstrichen! Durch kurze Mittheilungen auf dem Chirurgen-Congress ist dieselbe den Fachgenossen bekannt geworden, eine ausführlichere Arbeit über den Gegenstand habe ich immer wieder in den Schreibtisch zurückgelegt, sodass das Manuscript grösstentheils vergilbt ist. Es bestimmte mich dazu die Hoffnung, inzwischen das Ziel zu erreichen, welches mir von Anfang an vorgeschwebt hatte, — die Heilung der Blasenektopie mit Herstellung einer normal functionirenden den Urin zurückhaltenden und willkürlich entleerenden Blase.

Wenn ich nun doch, ohne dieses, wie ich fest überzeugt bin, erreichbare Ziel vollständig erreicht zu haben, meine bisherigen Erfahrungen mittheile, und Früchte darbringe, die noch nicht ganz

ausgereift sind, so wird mir unser Jubilar am wenigsten zürnen, da er wie kein Anderer aus Erfahrung weiss, mit wie vielen Schwierigkeiten die Chirurgie auf diesem Gebiete zu kämpfen hat, wie viel Arbeit und Geduld es gerade hier kostet, die widerstrebende Natur unserem Willen unterthan zu machen.

Die Harnblasenspalte ist eine Missbildung, welche sich aus naheliegenden Gründen nicht direct vererbt; darin liegt wohl die Ursache ihres seltenen Vorkommens; und diese Seltenheit des Vorkommens erschwert es dem Einzelnen, eine zusammenhängende Reihe von Erfahrungen zu machen, wie sie bei vielen anderen Operationen jedem beschäftigten Chirurgen bald zu Gebote steht. Dazu kommt, dass nicht jedes Lebensalter sich für die Operation eignet und speziell bei meinem Verfahren in dieser Beziehung eine kluge Auswahl geboten ist. Das von mir gewonnene Material ist daher auch jetzt noch ein verhältnissmässig kleines; aber ich glaube, es reicht aus, den Beweis zu liefern, dass das Verfahren in den dafür geeigneten Fällen nach einigen Richtungen hin vollkommenere Resultate ergiebt, als die Methode der Deckung des Blasenprolapses durch Lappentransplantation.

Hierdurch kann das Verdienst der Männer, welche diese Methode geschaffen haben, in keiner Weise geschmälert erscheinen. Hatte doch die ältere Chirurgie dem traurigen Leiden ganz rathlos gegenüber gestanden! Noch Dieffenbach, der geniale Erfinder so vieler plastischer Operationen, hielt einen operativen Erfolg bei der Blasenektopie für ganz ausgeschlossen, und auch bei der Operation der Epispadie ohne Blasenspalte beschränkte er sich auf die einfachsten Fälle.

Es war also ein glänzender Erfolg, als es Thiersch gelang, durch Aufheilen von Hautlappen in den Defect vor der prolabirten Blase einen spaltförmigen geschlossenen Raum herzustellen, der sich nach unten in die ebenfalls zu einem spaltförmigen Canal geschlossene Urethra fortsetzt und bei künstlich comprimirter Urethra als Receptaculum des Urins dienen kann. Auf dem 4. Congress der deutschen Gesellschaft für Chirurgie stellte Thiersch einen jungen Mann vor, dessen Blasenraum 100 Ccm Wasser fassen konnte. Durch leichten Druck mit der Fingerspitze hinter der Eichel liess sich, auch wenn der Kranke drängte, das Wasser zurückhalten, und wenn der Fingerdruck aufhörte, spritzte

das Wasser im Strahle an der Eichel heraus. Der Druck des Fingers lässt sich leicht durch ein bruchbandartiges Compressorium ersetzen und der Kranke ist nun in der Lage, den Urin für längere Zeit zurückzuhalten, und dann mit der Hand, welche unvermerkt durch die Hosentasche eingeführt wird, von Zeit zu Zeit in ein Urinal abzulassen.

Das Ideal, welchem die Operation nachstreben muss, ist mit einem solchen Erfolge aber noch nicht ganz erreicht. Denn der vor der herausgestülpten Blase hergestellte Hohlraum ist weit davon entfernt, eine wirkliche Blase zu sein, die sogenannte neue Blase dehnt sich bei der Anfüllung mit Flüssigkeit nicht zu einer Kugel aus, sondern bleibt immer ein auf dem Querschnitt mondsichelförmiger Spaltraum, in dessen Winkeln und Taschen etwas Urin beim Abfliessen zurückbleibt. Dazu entbehrt die vordere Wand des Hohlraums der Muskulatur und der Auskleidung mit Schleimhaut, und ist statt letzterer mit Narbe ausgekleidet. Der in dem Spaltraum zurückbleibende Urin ist geneigt sich zu zersetzen, in den Winkeln bilden sich Concremente, die Narbe wird leicht geschwürig und schmerzhaft. Bei einem mit übrigens ausgezeichnetem Erfolge operirten Patienten mussten mehrfach Steine aus der neuen Blase extrahirt werden und der junge Mann war so häufig von Schmerzen geplagt, dass er erklärte, bereit zu sein, sich alles wieder auftrennen und sich nochmals nach einer anderen Methode operiren zu lassen, wenn man ihm versprechen könne, dass damit jene Uebelstände beseitigt werden würden.

Auch die Form des Penis lässt nach Abschluss der operativen Behandlung Einiges zu wünschen übrig, die Pars pendula fehlt so gut wie ganz, „die Eichel scheint, wie Thiersch es treffend beschreibt, an der Stelle, wo die Symphyse sein sollte, unmittelbar auf die Haut aufgesetzt zu sein, das Harnröhrenstück der Eichel führt unmittelbar in den Blasenhals“.

Endlich ist das bruchbandartige Compressorium nur ein unvollkommener Ersatz für den fehlenden Sphincterapparat.

Diese Erwägungen bestimmten mich im Jahr 1881, als ich zum erstenmal einen Fall von Blasenektopie in Behandlung bekam, nach einem Operationsverfahren zu suchen, welches den Verschluss des ganzen Defectes vom Nabel bis zur Eichel herunter ohne Einpflanzung von Lappen durch directe Vereinigung der Spaltränder

ermöglichen sollte. War es technisch möglich, einen solchen Verschluss herzustellen, so war damit die Bildung einer von Schleimhaut ausgekleideten, vielleicht etwas kleinen, aber im übrigen normal geformten Blase gegeben, und es schien sogar nicht ausser dem Bereiche der Möglichkeit zu liegen, damit auch einen functionsfähigen Sphincterapparat herzustellen.

Schon Hirschberg hatte darauf hingewiesen, dass bei Blasenektopie der Schliessmuskel wahrscheinlich vorhanden und nur, wie die übrigen Theile, gespalten ist. Hirschberg hatte auch schon einen, wenn auch unvollkommenen und missglückten Versuch gemacht, den Sphincter im Bereich des Blasenhalses zum Ringe zu schliessen.

Aber wie sollte man die directe Vereinigung der Spalträuder zu Stande bringen?

Die Breite des Defectes beträgt im Bereiche der Blase selbst bei Kindern bis zu 6 Ctm.; versucht man nach Reposition der Blase die seitlichen Ränder mit den Fingerspitzen gegen einander zu schieben, so zeigt es sich, dass sie sich in Folge der straffen Anheftung an die Ränder der gespaltenen Symphyse und an die zugleich mit den Schambeinen auseinandergewichenen Musculi recti überhaupt nur sehr wenig verschieben lassen. Einfache Anfrischung und Naht, wie Gerdy sie plante, kann daher unmöglich zum Ziele führen. Höchstens im Bereich des Blasenhalses und nur durch ergiebige Ablösung der Weichtheile von den beiden Schambeinen, bei breiterer Spalte erst durch Hinzufügen langer und tiefer Entspannungsschnitte würde sich die Spannung soweit heben lassen, dass Vereinigung nach der Naht zu erwarten wäre. Es ist aber klar, dass eine solche ausgiebige Ablösung der Weichtheile von dem knöchernen Gerüst eine ganz andere Bedeutung hat, als der analoge Eingriff bei den Operationen der complicirten Hasenscharte. Schon im Bereich der Schambeine, noch mehr oberhalb derselben ist man bei der Ablösung in steter Gefahr, das Bauchfell zu verletzen und jede sich bildende Tasche in den Weichtheilen ist nach beendigter Operation der Einwirkung des Urins ausgesetzt, wodurch die Gefahr septischer Phlegmone nahe gelegt wird.

Ich habe daher zunächst Bedenken getragen, diesen Weg einzuschlagen. Bei späteren Versuchen bei einem Erwachsenen und bei einem 10jährigen Knaben mit sehr breiter Spalte habe ich auch

trotz ergiebiger bis auf das Peritoneum eindringender Entspannungsschnitte eine Vereinigung der Ränder ohne Spannung und also auch eine Verheilung der Ränder nicht erzielen können. Nur bei einem jungen Mann mit unvollständiger schmaler nicht bis zum Nabel reichender Blasenspalte gelang es mir durch Ablösung der Blase von den Spalträndern und directe Vereinigung den Verschluss zu erreichen[1]).

Sollte die Ablösung der Weichtheile von dem knöchernen Gerüst aber vermieden werden, so blieb nichts übrig, als letzteres selbst in Angriff zu nehmen und die Beckenhälften mitsammt den Weichtheilen gegeneinander zu führen.

Die von Demme versuchte Methode, die Beckenhälften durch den Druck eines Bruchbandartigen Compressorium allmälig gegeneinander zu bringen, schien mir keine Aussicht auf Erfolg zu bieten.

Allerdings sind die Form-Veränderungen, welche ein stetig wirkender Druck an den wachsenden Knochen hervorrufen kann, sehr bedeutende; man braucht nur an die Behandlung des Klumpfusses mit Gypsverbänden, an die chinesischen Damenfüsse, an den Flachkopf der Indianer, an die Formveränderungen des Unterkiefers bei Macroglossie zu erinnern. Aber ein solcher Erfolg kann nur erwartet werden, wenn der Druck sehr lange Zeit hindurch gleichmässig wirkt und die Kraft sehr günstige Angriffspunkte findet. Betrachtet man die Abbildung des Demme'schen Compressoriums bei Mörgelin, so gewinnt man den Eindruck, dass die Pelotten desselben einen seitlich wirkenden kräftigen Druck auf die Schambeine überhaupt nicht ausgeübt haben können; sie werden die Weichtheile wohl nach der Mitte zu, aber die Schambeine im Wesentlichen nur nach hinten gedrängt haben.

Die Vorschläge von Passavant sind erst nach meinen ersten Versuchen bekannt gemacht worden. Bis heute fehlt es an Berichten über bestimmte Fälle, in denen das Compressionsverfahren von Passavant zur Anwendung gekommen ist und zum Ziele geführt hat.

Wollte man die Schambeine auf operativem Wege mobil machen, so konnte man entweder die Schambeinäste durchtrennen,

---

[1]) vgl. die Operationsfälle von Czerny, (1884 u. 1889) bei G. B. Schmidt, Beiträge zur klin. Chir. von Bruns, und von Hoeftmann (1890), v. Langenbeck's Archiv XLII. 3. Schlange, Verh. d. D. Ges. f. Chir. XX. I. 172.

oder auch beide Beckenhälften vom Sacrum loslösen, um dann die ganzen Beckenhälften durch seitlichen Druck einander zu nähern.

Die Resection der Schambeinenden würde sich nur mit erheblicher Schwierigkeit und mit Gefährdung wichtiger Nachbartheile bewerkstelligen lassen. Die Trennungslinie würde am horizontalen Schambeinast in die Nähe der Vena femoralis fallen, nicht weit davon nach oben läge der Samenstrang, sowie der Bruchsack der Leistenhernie, wenn eine solche, wie häufig bei Blasenektopie, vorhanden ist. Eine regelrechte antiseptische Behandlung der mit Urin benetzten Wunde würde unmöglich sein und sehr leicht könnte es bei eintretender Eiterung zur Nekrose der abgetrennten Schambeinstücke kommen. Dieses Verfahren schien mir also keinen sicheren Erfolg zu versprechen, und ich glaube, dass dasselbe auch für die Zukunft, trotz der theoretischen Empfehlung, welche es auf die erste Mittheilung meiner Versuche hin durch Neudörfer gefunden hat, nicht anzurathen ist, wenigstens nicht als Hülfsakt bei der ersten auf die Vereinigung der ganzen Spalte gerichteten Operation. Handelt es sich um Nachoperationen zum Verschluss von zurückgebliebenen Fisteln am Blasenhalse und zur Verengerung des zu weit gebliebenen Blasenhalses, so liegen die Verhältnisse wesentlich anders und hier möchte eine partielle Resection und Verschiebung der Schambeinenden von Vortheil sein können.[1])

Die Loslösung der Beckenschaufeln vom Os sacrum durch blutige Trennung der Synchondrosis sacro-iliaca erscheint auf den ersten Blick als ein Eingriff, dessen Schwere in keinem richtigen Verhältniss steht zu dem zu erreichenden Zweck, und als ich zunächst einige Versuche an Leichen Erwachsener machte, bei denen ich vorher durch Resection der Symphysis pubis sozusagen eine künstliche Beckenspalte hergestellt hatte, überzeugte ich mich davon, dass ein solches Vorgehen bei Erwachsenen in der That nicht zu rechtfertigen sein würde. Man muss mit dem Resectionsmesser und dem Meissel lange in ungewisser Tiefe arbeiten, ehe sich die ungemein feste Verbindung mit Gewalt sprengen lässt, und man läuft dabei Gefahr, die Iliacalgefässe anzuschneiden oder anzureissen.

---

[1]) vgl. Schlange u. Rydygier. Verh. d. D. Ges. f. Chir. XX. I. 174 175.

Ganz anders liegt die Sache aber bei jungen Kindern. Hier kann man den Meissel ganz entbehren. Man braucht nur mit dem Skalpell die hintere Bandmasse zu trennen und im Bereich der Synchondrose bis höchstens zur halben Tiefe der Spalte vorzudringen, um die Verbindung so zu lockern, dass sie einem kräftigen seitlichen Druck nachgiebt. Wird der linke Zeigefinger bei Beginn der Operation in das Rectum eingeführt, so dass man über die Lage der Incisura ischiadica orientirt ist, so trifft man mit dem Hautschnitt leicht die Linie der Synchondrose und kann eine Verletzung der Arteria glutaea sicher vermeiden.

Nachdem ich mich durch Versuche an Kinderleichen von diesen Thatsachen genügend überzeugt hatte, beschloss ich in dem oben erwähnten Falle, bei dem 4jährigen Knaben Ernst Rabe aus Below in Mecklenburg-Schwerin die Trennung der einen, oder, wenn erforderlich, beider Synchondrosen und dann in derselben Sitzung die Vereinigung der Spaltränder im Bereich der Blase und Urethra zur Ausführung zu bringen. Um die mobilgemachten Beckenschaufeln während der Zeit der Heilung in der richtigen Stellung zu einander erhalten zu können, wurde ein Apparat construirt, in den der Knabe nach der Operation gelagert werden sollte. Der Apparat war so eingerichtet, dass zwei schaufelförmige Pelotten in der Trochanterengegend einen seitlichen Druck ausübten; das Maass des Druckes sollte durch Schraubenwirkung regulirt werden. Die Vorrichtung hatte also eine entfernte Aehnlichkeit mit dem Bühring'schen Lagerungsapparat für Scoliotische.

Die Operation, welche in Rostock in M. am 12. Juli 1881 ausgeführt wurde, ging besser von Statten, als ich erwartet hatte. Schon nach Trennung der rechten Synchondrose liess sich die rechte Beckenhälfte bei Anwendung mässiger Kraft mit den Händen ohne Schwierigkeit soweit nach innen biegen, dass die vorher etwa 6 Ctm. von einander abstehenden Schambeine fast gegeneinander stiessen; das rechte Schambein trat dabei gegen das linke etwas zurück. Die Spaltränder des bis zur Stelle des fehlenden Nabels reichenden zwei Finger breiten Defectes wurden sofort angefrischt und die Blase an den Rändern vorsichtig soweit abgelöst, dass sie nach ihrer Reposition durch eine Reihe von Lembert'schen Nähten in der Mittellinie geschlossen werden konnte. Nach unten lief die Naht bis zum hintersten Abschnitt der Harnröhre hinunter (im Ganzen 8 Nähte, theils von Catgut, theils von Seide). Darüber wurde die Haut des Bauches und der Wurzel des Penis von den Seiten her herbeigezogen, und durch eine zweite Reihe von Nähten in der Mittellinie vereinigt, nachdem vorher der Versuch, die beiden Musculi recti durch Naht mitein-

ander zu vereinigen, daran gescheitert war, dass die Nähte bei Brechbewegungen theils platzten, theils durchschnitten. In die Blase wurde durch die Harnröhre ein Drainrohr eingelegt. So lange die Beckenhälften mit den Händen gegeneinander gedrückt erhalten wurden, war die Spannung in der Naht nicht so gross, dass eine Heilung per primam nicht sehr wohl zu erwarten gewesen wäre. Aber die Beckenhälften hatten natürlich das Bestreben, in ihre alte Stellung zurückzufedern, und liessen die Hände los, so trat sehr erhebliche Spannung ein. Der Apparat sollte den seitlichen Druck der Hände ersetzen, erfüllte diesen Zweck aber nur sehr mangelhaft, es war unmöglich, das richtige Maass des seitlichen Drucks zu treffen; waren die Schrauben zu lose angezogen, so zeigte sich Spannung in der Naht, waren sie zu fest angezogen, so musste man fürchten, Decubitus an den Trochanteren zu bekommen. Ebenso wenig bewährte sich die Lagerung des Kindes auf der rechten Seite.

Meine Hoffnung auf prima intentio war daher von vornherein keine sichere; dass der Verlauf aber ein schnell tödtlicher sein würde, hatte ich nicht erwartet. Es trat schon am nächsten Tage Fieber auf, aus dem Drainrohr floss wenig, dann gar kein Urin mehr aus, ich löste die Naht, da ich glaubte, das Drainrohr werde durch die Naht zusammengedrückt, die Urinsecretion blieb sehr gering, der Knabe verfiel und starb am 18. Tage nach der Operation. Bei der Section (A. Thierfelder) fand sich eine Erweiterung beider Ureteren und beider Nierenbecken. Ihre Schleimhaut gewulstet und von schmutzig rothbrauner Farbe, stellenweise mit gelblichen, circa $^1/_2$ Mm. dicken leicht abstreifbaren Pseudomembranen bedeckt. Einzelne Nierenpapillen waren ulcerirt resp. necrotisch zerfetzt, von ihnen aus liessen sich graugelbliche von stark hyperämischem Hof umgebene Entzündungsherde bis in die Nierensubstanz hineinverfolgen. (Necrosirende Pyelitis und secundäre abscedirende Nephritis.) Die Schnittwunde über der rechten Symphysis sacroiliaca war in der Mitte bereits vernarbt. „Sie enthielt wenig geruchloses dünnes Wundsecret. Die benachbarte Musculatur war von normaler Farbe und Beschaffenheit."

Unter dem deprimirenden Eindruck dieses Misserfolges stehend, welcher einem anscheinend ganz gesunden und kräftigen Knaben das Leben kostete, hatte ich zunächst nicht den Muth, an einem zweiten, viel zarter aussehenden Knaben, den ich etwa um dieselbe Zeit in Behandlung bekam, die schon begonnenen operativen Eingriffe (ich hatte zunächst nur die Synchondrosenspaltung vorgenommen) in derselben Richtung fortzusetzen und entliess denselben aus der Behandlung.

Bei ruhiger Ueberlegung musste ich mir aber sagen, dass die eingeschlagene Methode der Operation mit dem unglücklichen Ausgang eigentlich nichts zu thun hatte, dass vielmehr bei so stark erweiterten Ureteren und so hochgradiger Hydronephrose jeder

operative Eingriff im Bereich der Blase, also auch eine Lappentransplantation nach Thiersch, die Gefahr der Pyelonephritis wohl in gleicher Weise in sich geschlossen haben würde. Sind die Ureteren in einen weiten und schlaffen, mit Urin angefüllten Sack verwandelt, so genügt ein an sich geringfügiger septischer Vorgang auf der Blasenschleimhaut an der Ausmündungsstelle der Ureteren um den stagnirenden Urin in den Ureteren zu inficiren. Die Infection wird besonders dann leicht eintreten, wenn durch die Erweiterung der Ureteren der Ventilverschluss gegen die Blase undicht geworden ist, und wenn der Inhalt der Blase durch pralle Füllung derselben unter starken Druck gesetzt wird. Vielleicht war letzteres nach der erwähnten Operation der Fall gewesen, da der Abfluss des Urins durch das Drainrohr von vornherein nicht ganz frei war; aber dieser Uebelstand war keine nothwendige Folge der Operationsmethode, musste sich vielmehr vermeiden lassen.

Ureterenerweiterung und Hydronephrose, oft sehr hohen Grades, sind übrigens eine ganz gewöhnliche Beigabe der Blasenektopie. Nur in vereinzelten Fällen wurden sie bei der Section ganz vermisst. Um ihre Entstehung zu erklären, braucht man nicht auf Abnormitäten der Anlage oder auf hypothetische Störungen der Urinentleerung während des frühen fötalen Lebens zurückzugehen; die Ektasie ist meiner Ansicht nach als natürliche Folge einer Stenose anzusehen, welche durch die Eversion der Blase zu Stande kommt. Durch die Umkrämpelung der dicken Blasenwand wird der schräg durch sie hindurchziehende Ureter an der Stelle, wo er in die Blasenwand eintritt, zusammengedrückt, zugleich wird sein Lumen von aussen her durch Schwellung, Wulstung und papilläre Entartung der Schleimhaut verlegt, der Urin kann nicht frei abtropfen, staut sich im Ureter an, und dehnt denselben allmählich in die Länge und Breite mehr und mehr aus.

Die grosse Häufigkeit der Ureterenerweiterung und Hydronephrose bei Blasenektopie macht es zur Pflicht, bei jedem operativen Eingriff an der Blase erstens für stets freien Abfluss des Urins aus dem zu bildenden Blasenraum zu sorgen, und zweitens so gut als möglich Antisepsis zu üben, damit eine diphtheritische Entzündung der Blasenschleimhaut vermieden wird. Trotzdem wird Pyelonephritis bei jeder Methode der Operation gelegentlich eintreten können. Von sämmtlichen Operationen, die ich bei Blasen-

ektopie ausgeführt habe, blieb die erste glücklicherweise die einzige, welche zur Pyelonephritis führte.

Was dann die Trennung der Synchondrosis sacro-iliaca anbetrifft, so hatte der erste Versuch beim Lebenden den Beweis geliefert, dass diese Operation ihren Zweck, die directe Vereinigung der Spalte zu ermöglichen, erfüllt, und dass sie sich bei Kindern ohne Schwierigkeit und ohne jede Gefahr durchführen lässt. Bei der Section fand sich die Wunde zum grossen Theil schon vernarbt, und soweit sie noch nicht ganz geschlossen war, ohne alle entzündliche Reaction in der Umgebung. Sogar nach Trennung nur der einen Synchondrose war der Verschluss der Spalte durch Naht gelungen. Die Spannung war aber noch eine ziemlich beträchtliche gewesen, die Spalträndер hatten nicht ganz aufeinandergepasst und es schien daher gerathen, bei den weiteren Versuchen die Synchondrosentrennung gleich auf beiden Seiten vorzunehmen. Dass die getrennten Synchondrosen allmählich ihre alte Festigkeit wieder gewinnen würden und der Gang also keine dauernde Störung erleiden würde, schien mir von vornherein sehr wahrscheinlich zu sein. Die späteren Erfahrungen haben diese Annahme vollständig bestätigt.

Es würde keinen Zweck haben, die nächsten erfolglos gebliebenen Versuche einzeln aufzuzählen. Zum Theil waren die Objecte, die sich darboten, ungeeignet. Bei einem zehnjährigen Knaben mit sehr breitem Defect gelang es mir nicht, die Synchondrosen zu sprengen, sie erwiesen sich als äusserst fest und über ein gewisses Maass von Gewalt mochte ich nicht hinaus gehen. Bei einem Erwachsenen verzichtete ich daher von vorherein auf den Versuch der Synchondrosentrennung. Bei beiden Patienten suchte ich vergeblich die Ränder der Spalte durch seitliche Entspannungsschnitte, welche bis auf das Peritoneum eindrangen und durch ergiebige Ablösung von den Schambeinen mobil zu machen. Beide Patienten wurden ungeheilt entlassen.

Die Versuche bei Kindern scheiterten lediglich an der Schwierigkeit der Nachbehandlung. Die Synchondrosen liessen sich leicht trennen, die Spalte liess sich ohne grosse Schwierigkeit vereinigen, aber es fehlte an dem richtigen mechanischen Mittel, die beiden Beckenschaufeln bis zur Heilung der genähten Spalte mit stetigem, ein bestimmtes Maass einhaltendem Druck gegeneinander gebogen

zu erhalten. Der Lagerungsapparat mit seitlichen, schaufelförmigen Pelotten, auch in der Form, welche ihm in Bonn durch Eschbaum gegeben wurde, zeigte jedesmal wieder dieselben Uebelstände, die Pelotten drückten zu wenig oder zu viel, der Druck war nicht zu messen und wurde sofort ein anderer, wenn das Kind sich im Apparat ein wenig verschob. Bei einem einjährigen Knaben bekamen wir schnell einen tiefen Decubitus auf den Trochanteren.

Nach verschiedenen vergeblichen Versuchen construirte ich einen Apparat, bei welchem die Wirkung der Schrauben durch den Zug von Gewichten ersetzt ist. Ein solcher Zug folgt den unvermeidlichen Bewegungen des Körpers, seine Kraft lässt sich be-

Fig 1.

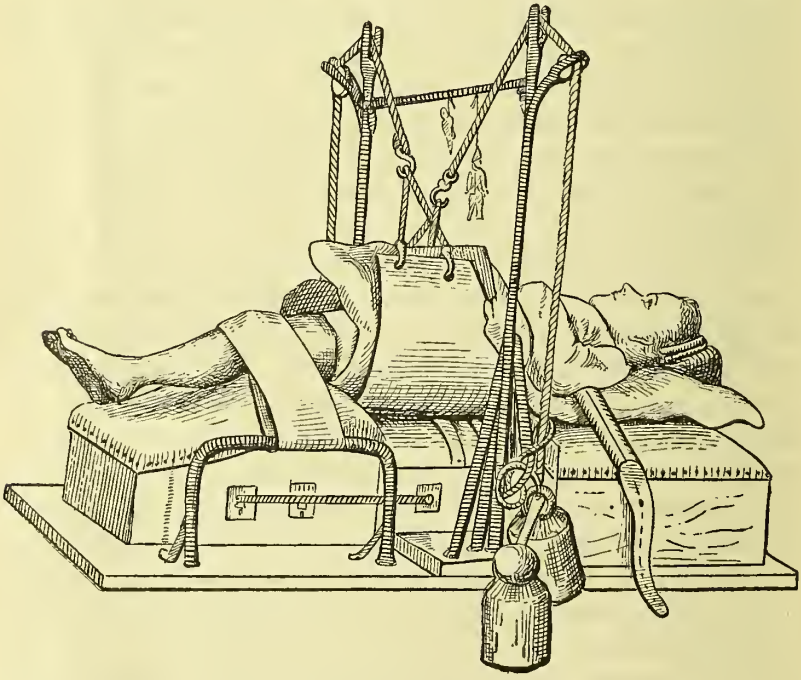

liebig variiren und bleibt dieselbe, so lange das Gewicht und die Zugrichtung dieselben bleiben. Der Lagerungsapparat ist in Fig. 1 abgebildet. Ein breiter Gurt aus wasserdichtem Stoff umfasst von hinten her die Becken- uud Trochanterengegend. Zwischen den Gurt und die Körperoberfläche kommt ein weiches

Polster, welches durch Einlegen mehrerer Schichten guter Watte zwischen zwei Blättern von Guttaperchapapier hergestellt wird. Die Haut selbst wird noch durch eine mehrfach zusammengefaltete Compresse von weicher, unappretirter Gaze geschützt, welche mit Vaselin dick bestrichen ist. Die beiden Enden des Gurtes gehen in Schnüre über, welche sich vor dem Bauche des Kindes kreuzen und nach je einer Rolle schräg hinauf laufen, die der Spitze einer an der Bettseite befestigten Stange aufsitzt. Auf der anderen Seite der Rolle wird ein Gewicht von 5—8 Kgrm. an die Schnur angehängt. Andere Gurte und Binden sorgen für die Fixation der Brust und der Beine des Kindes auf dem Polster des Lagerungsapparates. Dieser Apparat erfüllte seinen Zweck vollständig.

Nach Construction desselben wurde der $2^1/_2$ Jahre alte Heinrich Bachmann aus Bonn, bei dem ich schon, als er 14 Monate alt war, einen vergeblichen Operationsversuch gemacht hatte, zum zweiten Mal in Behandlung genommen.

Der Knabe sah ziemlich kräftig und gesund aus und lief umher. Sein Gang war etwas watschelnd, wie es gewöhnlich bei Blasenektopie der Fall ist. Die Beckenschaufeln, welche ich bei der ersten Operation vom Sacrum abgelöst hatte, waren nicht mehr gegen das Kreuzbein beweglich. Der Abstand der Spinae sup. ant. betrug 17 Ctm., der Abstand der Schambeine 5 Ctm. Die Ränder des querovalen Defectes waren von unregelmässigen in der Gegend der Schambeine am Knochen adhärirenden Narben umgeben, den Spuren der früheren Operation. Die vollständig prolabirte Blase war gut entwickelt, prominirte stark beim Pressen und Schreien, die Ureterenmündungen ragten zapfenförmig vor.

Am 4. August 1885 wurden zunächst die beiden Synchondrosen in den alten Narben abermals eingeschnitten und durch gewaltsamen Druck mit den Händen gesprengt. Der Knabe wurde dann in den Lagerungsapparat eingelegt und die Belastung allmählich von 5 auf 7 Kilo auf jeder Seite gesteigert. Die Operationswunden, welche mit kleinen Drains versehen waren, heilten ohne jede Reaktion. Mit der Hauptoperation wartete ich bis zum 13. October, um das Becken in der neuen Form möglichst wieder fest werden zu lassen. Der Abstand der Spinae betrug nach dieser Zeit etwa 11,5 Ctm., der Abstand zwischen den Schambeinen etwa 1 Ctm. Die Synchondrosen waren noch etwas beweglich geblieben.

Die Operation am 13. October 85 bestand zunächst in einer sorgfältigen Anfrischung des ganzen Defectrandes mit möglichster Entfernung der alten Narben. Die Anfrischung reichte nach unten bis etwa zur Mitte des Penis herunter. Im Bereich des angefrischten Randes wurde die Blasenwand einige Millimeter breit von den Bauchdecken abgelöst, und als die Ablösung sich als ergiebig genug erwies, um die seitlichen Ränder des Blasendefectes durch

Naht miteinander vereinigen zu können, wurde eine Reihe von feinen Catgutnähten angelegt, welche, dem Princip der Lembert'schen Darmnaht folgend, den Rand und die Schleimhautfläche nach innen stülpten und Wundfläche gegen Wundfläche pressten. Nach unten lief die Catgutnaht bis zur Gegend des Ostium urethrae internum herunter. Ueber der so geschlossenen Blase wurde endlich die Bauchwand, sowie weiter nach abwärts der obere Theil des Penis durch Knopfnähte von Seide vereinigt. In die Blase wurde durch den geschlossenen hintersten Abschnitt der Urethra ein langes und feines Drain ohne seitliche Oeffnungen eingelegt, welches am schürzenförmigen Praeputium durch eine Naht befestigt wurde. Das freie Ende des Drainrohres wurde in eine Urinflasche geleitet.

Zunächst lief sämmtlicher Urin durch das Drain ab, sodass der Knabe nicht trocken gelegt zu werden brauchte. Am 2. Tage sickerte aber schon etwas Urin durch die Naht aus, die Temperatur stieg auf 38,7, am nächsten Abend auf 39,3, um dann wieder zu sinken.

Bald kam mehr und mehr trüber, mit Eiter vermischter Urin durch die sich allmählich öffnende Nahtlinie und am 6. Tage floss durch das Drainrohr überhaupt nichts mehr ab. Dasselbe wurde daher entfernt. Um den Knaben möglichst trocken zu halten, wurde ein Bausch weicher Gaze lose auf die Wundgegend gelegt, der den grössten Theil des Urins aufsaugte und häufig gewechselt wurde. Am 15. Tage nach der Operation wurde constatirt, dass nur ein Theil der Nähte gehalten hatte; besonders die oberflächliche, die Bauchdecken betreffende Naht, war zum grössten Theil wieder auseinander gegangen, die Blasennaht dagegen hatte soweit gehalten, dass der oberste Theil der Spalte geschlossen war und die Blase für gewöhnlich reponirt blieb. Nur bei starkem Pressen trat die Blase im Laufe der nächsten Wochen einigemal durch den unteren, noch offen gebliebenen Theil des Defectes theilweise wieder heraus; die Reposition machte dann wegen der Enge der Spalte einige Schwierigkeit und 2 mal musste dabei die Narcose angewandt werden.

Wurde die Blase nicht sofort nach ihrem Austritt wieder reponirt, so trat eine Temperatursteigerung bis zu 39° und darüber ein, wie es schien, in Folge einer Einklemmung der Ureteren.

Da die Neigung der Blase, durch den Rest des Defectes wieder vorzutreten, allmählich zuzunehmen schien, so wurde schon am 27. November aufs Neue operirt. Wieder wurden die Ränder des jetzt nach oben spitz zulaufenden Defectes ergiebig angefrischt, die Blasenwand jederseits abgelöst und durch 5 Catgutnähte geschlossen, darüber vereinigten wieder 4 Seidennähte und 5 Silberdrahtnähte die Bauchdecken und die Wurzel des Penis. Drainrohr wie bei der vorigen Operation.

Obgleich der oberste Abschnitt der Naht sich unter geringen Fiebererscheinungen wieder trennte, so wurde doch erreicht, dass die Blase bis auf eine nicht ganz erbsengrosse Fistel vollständig geschlossen war und, abgesehen von einem kleinen Ectropion der Blasenschleimhaut am Rande dieser Fistel, überhaupt nicht mehr zum Vorschein kam. Im Bereich des Penis war keine Vereinigung erzielt.

Der Zustand entsprach jetzt also dem der Exispadie, nur dass etwa 2 Ctm. oberhalb des Infundibulum noch eine Blasenfistel bestand. Der Urin lief zum grössten Theil durch das Infundibulum ab, da die Fistel durch das Ektropion der Schleimhaut fast vollständig verlegt wurde. Bei ruhiger Rückenlage des Knaben sammelte sich etwas Urin in der Blase an und wurde dann beim Pressen in einem schwachen dicken Strahl durch das Infundibulum ausgestossen. Continenz bestand aber nicht.

Die nächste Operation (am 8. Jan. 86), welche den Zweck hatte, die Fistel zu beseitigen, bestand wieder in Anfrischung und Naht in zwei Etagen: Sie blieb ohne Erfolg; die Fistelöffnung stellte sich nach einigen Tagen wieder her, verkleinerte sich aber später etwas durch Narbencontraction.

Am 3. März 86 wurde zum Verschluss des Infundibulum und der noch immer ganz offenen Penisrinne geschritten. Zugleich versuchte ich, die noch zu weite Harnröhre im Bereich des Infundibulum zu verengern, in der Hoffnung, auf diese Weise Continenz zu erzielen. Die Untersuchung des Infundibulum ergab, dass die Kuppe des kleinen Fingers nicht in dieselbe eindringen konnte, ein starker Katheter passirte die Harnröhre aber noch mit Leichtigkeit, und auch ein Scalpellstiel konnte in die Blase eingeschoben werden, wenn er horizontal gehalten wurde.

Das Ostium internum urethrae bildete also nicht eine runde Oeffnung, sondern eine quergestellte längliche Spalte. Dieser Umstand erklärte sich aus dem Bestreben der Beckenschaufeln, möglichst in ihre alte Stellung zurückzufedern. Obgleich der Knabe seit dem Beginn der Behandlung immer in dem Apparat gelegen hatte, und auf jeder Seite eine Belastung von $7\frac{1}{2}$ Kilo angewandt worden war, standen die Schambeine, sobald der Zug nachliess, noch immer wenigstens $1\frac{1}{2}$ Ctm. weit von einander entfernt. Es lag sehr nahe, an eine operative Vereinigung der beiden Schambeine zu denken, um dadurch die seitliche Spannung im Bereich des Ostium internum urethrae zu beseitigen, aber ein solcher Versuch schien mir überhaupt wenig Aussicht auf Erfolg zu bieten und bei dem allmählich recht herunter gekommenen Knaben zu eingreifend zu sein.

Ich beschränkte mich deshalb auf den Verschluss des Infundibulum und der Penisrinne. Bei der trichterförmigen Anfrischung im Bereich des Infundibulum bestrebte ich mich, eine Verengerung des Harnröhrenlumen zu erreichen, dabei waren aber die ausgedehnten brüchigen Narben sehr hinderlich, sodass dieser Zweck nur sehr unvollkommen erreicht wurde. Die streifenförmige Anfrischungsfläche an den Rändern des Infundibulum lief nach unten jederseits in eine Längsincision am Penis dicht neben der Urethralrinne aus, die vorne an der Spitze der Eichel ihr Ende erreichte. 5 Silberdrahtnähte vereinigten dann die Urethra und den Penis über einem vorher eingelegten 2 mm dicken Drainrohr. Die Heilung erfolgte bis auf eine feine Fistel, welche sich in der Gegend des Infundibulum etablirte und welche den Urin aus der Blase abfliessen liess.

In diesem Zustande wurde der Knabe auf dem XIV. Congress der deutschen Gesellschaft für Chirurgie (Ostern 1886) vorgestellt. Am 1. Juli 86

wurde noch ein Versuch gemacht, beide Fisteln durch sehr ergiebige Excision der sie umgebenden und zwischenliegenden Narbenmasse und darauf folgende Naht mit Silberdrähten zu schliessen. Der Erfolg blieb leider wieder ein unvollständiger.

Da der Knabe in hohem Grade anämisch geworden und besonders an den unteren Extremitäten stark abgemagert war, so schien es mir geboten, zunächst von weiteren Operationen abzustehen und den Knaben sich vollständig erholen zu lassen. Um denselben umhergehen lassen zu können, ohne auf den seitlichen Druck auf die Beckenschaufeln ganz zu verzichten, liess ich ihm einen starken elastischen Gummigurt anfertigen, der dicht oberhalb der Trochanteren dem Becken eng anlag. Mit diesem Gurt und einem Urinal wurde der Knabe nach Hause entlassen.

Als er sich am 14. Sept. 1886 wieder zeigte, konnte er wieder ebenso gut und ausdauernd gehen, wie vor der ersten Operation 1885. Der Gang war, wie auch früher, etwas schwankend und schaukelnd, aber nicht in höherem Grade als früher; die Beckenhälften waren mit dem Os sacrum wieder ganz fest vereinigt. Der Abstand der Spinae betrug 13,5 Ctm., der Abstand der Schambeine 2 Ctm., die Beckenschaufeln waren also wieder etwas auseinander gewichen. Immerhin standen, trotz des Wachsthums des Knaben, die Spinae um etwa 3,5, die Schambeine um 3 Ctm. einander näher als vor der Synchondrosen-Trennung vor $1^1/_2$ Jahren.

Im nächsten Jahre war der Abstand der beiden Spinae von einander entsprechend dem Wachsthum des Beckens etwas grösser geworden, er betrug jetzt 14—15 Ctm., der Abstand zwischen beiden Schambeinen 2—2,5 Ctm. Der Knabe sah vollständig gesund aus, der Gang war nur wenig schwankend, das Becken ganz fest. Der Urin lief durch die untere Fistel ab.

Ich schritt nun zum operativen Verschluss der beiden Fisteln und machte dabei zugleich eine ergiebige Ablösung des Blasenhalses und des hintersten Abschnittes der Urethra von den Schambeinen, um den Blasenhals und die Urethra von der seitlichen Spannung zu befreien und dadurch Continenz zu erzielen.

Leider wurde dieser Operationsversuch dem Knaben verhängnissvoll. Die entstandene Wundhöhle hatte ich mit einem Streifen Jodoformgaze ausgestopft, der Knabe bekam 2 Tage nach der Operation Erscheinungen einer schweren Jodoformintoxication, Unruhe, Delirien, fortwährendes Schreien, Pulslosigkeit, und am nächsten Tage trat der Tod ein.

Der nächste Patient war der $2^1/_2$ jährige E. B. aus K.

E. B. war von zartem Aussehen, die Muskulatur, besonders an den Beinen, war schlecht entwickelt und der Knabe hatte noch nicht Gehen gelernt. Die localen Verhältnisse an der Blasenspalte waren dagegen insofern günstig, als die Blase sehr gut entwickelt und ihre Schleimhaut von normaler Beschaffenheit war. Sie lag als glatte, röthliche Geschwulst oberhalb des, wie gewöhnlich in die Höhe gerichteten, ebenfalls gut entwickelten Penis vor und prominirte so stark, dass die Ureterenmündungen von vorne überhaupt nicht zu sehen waren. Erst bei genauerer Untersuchung wurden sie an der unteren Fläche der halb-

kugeligen Prominenz bemerkt, durch zwei ganz wenig vorstehende Papillen angedeutet. Bei starkem Pressen erreichte die Blase etwa die Grösse eines Enteneies. Bei reponirter Blase wurde die Breite des Defectes auf $4^1/_2$ Ctm., die Höhe desselben, soweit er die Blase selbst betraf, auf $2^3/_4$ Ctm. gemessen, der Abstand der Spinae von einander betrug 16 Ctm., der Abstand der Schambeine 5—6 Ctm.

Zunächst (9. Februar 1886) wurde wiederum, nachdem der Knabe mehrere Tage an das Liegen im Apparate gewöhnt worden war, die Synchondrosen-Trennung auf beiden Seiten ausgeführt. Nach Ablauf von 4 Wochen, während welcher Zeit die Gewichte des Apparates allmählich bis auf $8^1/_2$ Kilo jederseits vermehrt worden waren, hatte die Distance zwischen beiden Spinae sich auf 13 Ctm., und die Distance zwischen den Schambeinen sich auf 2 Ctm. vermindert. Diese Maasse wurden gewonnen, während der Knabe nicht im Apparate lag; während der Apparat wirkte, gingen die Schambeine beinahe ganz aneinander.

Am 12. März wurde die zweite Operation vorgenommen. Da ich vermuthete, dass bei dem vorigen Falle besonders die Naht in zwei Etagen die prima intentio vereitelt habe, indem Urin von der Blase her zwischen die beiden Gewebslagen eindringen und daselbst sich hatte zersetzen können, so zog ich es vor, die Blasenwand überhaupt nicht abzulösen und isolirt zu vernähen, sondern nach breiter Anfrischung im Bereich der Haut der Bauchwand die Naht nur durch die Bauchdecken zu legen. Die Anfrischungsfläche, welche nach oben in der Mittellinie 4 Ctm. oberhalb des oberen Defectrandes spitz auslief und jederseits am seitlichen Rande des Defectes $1^1/_2$ Ctm. breit herunter lief, endete jederseits wieder spitz am Rande der Urethralrinne etwa in der mittleren Höhe des Penis. Es wurde genau darauf geachtet, dass die beiden seitlichen Hälften der Anfrischungsfläche möglichst congruent waren, sodass beide Hälften bei der Naht genau gegen einander gepasst werden konnten. Nach Schluss der Naht war aus der breiten Anfrischungsfläche eine einfache senkrechte Vereinigungslinie geworden. Als Nahtmaterial diente Silberdraht. Es wurden im Ganzen 7 Drahtsuturen angelegt; die geschlossene Blase wurde wie im vorigen Falle durch ein durch die Urethra eingelegtes Gummiröhrchen drainirt.

Wie in dem ersten Falle wurde nur im oberen Theil der Naht prima intentio erreicht. Das untere Drittel der Blasenspalte und die Urethralrinne im Bereich des Penis öffnete sich wieder. Nach einigen Wochen fing die Blase an durch die Spalte wieder zu prolabiren und der Prolaps nahm, durch häufigeres Husten des Knaben begünstigt, allmälig an Grösse zu.

Am 20. April wurde die Operation wiederholt. Es wurde wieder $1^1/_2$ Ctm. breit angefrischt und eine Reihe von 10 Drahtnähten eingelegt mit einigen flacheren Seidennähten in den Zwischenräumen. Da die Befestigung des Drainrohrs am Präputium sich als unzuverlässig erwiesen hatte, so wurde das Drainrohr mittelst eines Fädchens an den Enden einer etwas länger gelassenen Drahtsutur befestigt. Diesmal trat prima intentio ein mit Ausnahme einer Stelle etwa in der Mitte der früheren Blasenspalte, wo sich eine etwa linsengrosse Fistel etablirte.

Am 25. Mai wurde die Fistel durch quere Anfrischung und Naht geschlossen, und zugleich der Verschluss der Urethralrinne im Bereich des Penis vorgenommen. Zu letzterem Zweck wurde am Rande der Urethralrinne jederseits ein Schnitt bis auf die Spitze der Glans herunter geführt, welcher von selbst ziemlich stark klaffte und durch vorsichtiges Vertiefen des Schnittes leicht so weit zum Klaffen gebracht werden konnte, dass eine 2—3 Mm. breite Wundfläche entstand. Die Naht wurde ebenso wie an der Blase angelegt, ohne besonderes Vernähen der Urethralwand. Statt des hier zu dicken Drahtes wurde feine Seide benutzt. Die erwähnte Fistel öffnete sich nach einigen Tagen wieder, dagegen heilte die Naht des Penis ausgezeichnet und die Urethra war somit bis auf 2 haarfeine an der Wurzel des Gliedes zurückbleibende Fisteln vollständig geschlossen.

Da der obere Abschnitt der Urethra noch abnorm weit war, so erschien es wünschenswerth bei dem Verschluss dieser Fisteln am Blasenhals zugleich eine Verengerung der Harnröhre vorzunehmen. Die Fisteln wurden daher in der Längsrichtung sehr ergiebig umschnitten und dabei jederseits ein Streifen Urethralschleimhaut mit fortgenommen. (28. Juni) Einige Draht- und Seidennähte bewirkten die Vereinigung, welche auch in der ganzen Länge der Wunde (2 Ctm.) per primam zu Stande kam. Nur in der Mitte des Penis zeigte sich nach der Heilung wieder eine haarfeine Fistel. Statt des Drainrohrs wurde dieses Mal ein möglichst dünnwandiger kleiner silberner Katheter in die Urethra eingelegt.

Nunmehr war noch die obere, in der mittleren Höhe der Blase befindliche Fistel zu schliesen. Dieselbe wurde am 26. Juli in der Längsrichtung angefrischt und vernäht, die primäre Vereinigung blieb aus, dann aber schloss sich die nun von Granulationen umgebene Fistel von selbst.

Der Knabe wurde am 19. August 1886 mit elastischem Beckengurt und Urinal entlassen. Sein Kräftezustand war erheblich reducirt, seine Hautfarbe blass, und die Beine waren noch bedeutend magerer als früher. Die Form der Genitalien war eine nahezu normale geworden (vgl. die Abbildung in Langenbeck's Archiv XXXIV., Taf. VII. Fig. 4), der Penis war 2 Ctm. lang und stand weniger aufgerichtet wie vorher. Die Narbe an seiner oberen Fläche setzte sich in eine etwas breitere 9 Ctm. lange Narbe in der Mittellinie des Bauches fort. Der Urin tropfte durch das Orificium externum urethrae und zum kleineren Theil durch die feine Fistel am Penis ab. Bei der Betrachtung des Körpers von vorne fiel die abnorme Schmalheit des Beckens sehr in die Augen, die Distance zwischen den Spinae betrug nur 13 Ctm., die zwischen den Trochanteren 15,5. Die Schambeine standen noch 2 Ctm. auseinander, bei Lagerung in dem Apparat näherten sie sich auf 1 Ctm.

Durch die Güte des inzwischen leider verstorbenen Collegen P. Michelson in Königsberg, dem ich für wiederholte Mittheilungen zu grossem Dank verpflichtet bin, erfuhr ich über den weiteren Verlauf Folgendes: Der Knabe erholte sich von den Folgen der wiederholten Operationen und des langen Liegens langsam aber stetig. Ende September 1887 konnte er „ziemlich schnell und sicher umherlaufen“ und war im Stande „über Gegen-

stände von geringer Höhe zu springen". „Ein etwas schwankender (watschelnder) Charakter der Gangart war dabei unverkennbar". Die Muskulatur war noch schlaffer wie bei gesunden Kindern desselben Alters, die Gesichtsfarbe frisch. Der Penis hatte sich entsprechend dem Wachsthum der übrigen Organe noch etwas vergrössert. Der Urin enthielt noch Eiterkörperchen und Epithelien.

Sehr interessant ist die Thatsache, dass sich im März 1887 ein gewisser Grad von Continenz bemerkbar machte. Herr College Michelson schreibt am 8. März: „E. hat bisher täglich einige Male je 40—50 Ccm. Urin willkürlich im Strahle entleert und lernt, wie die Eltern mittheilen, allmälig, dem Bedürfniss Ausdruck zu geben, bei vorhandenem Urindrang auf das Geschirr gesetzt zu werden. Das unwillkürliche Abträufeln des Urins findet trotzdem ununterbrochen statt".

Dieser Zustand ist bis heute ziemlich unverändert derselbe geblieben. Am 26. September 1887 berichtet Dr. Michelson; „Das Vermögen den Urin zurückzuhalten, hat keine weiteren Fortschritte gemacht. Das Kind fordert gelegentlich, in ganz unregelmässigen Zwischenräumen, selten mehr als einmal täglich, das Geschirr und entleert dann 60—80 Gr. Urin; sofort nachdem E. sich vom Topf erhoben hat, ist wieder Urinträufeln zu beobachten. Anspannung der Bauchmuskulatur beim Schreien etc. lässt den Urin im Strahle abgehen".

Drei Jahre nach der Operation hatte der Knabe sich vollständig gut entwickelt und seine körperliche Gesundheit in jeder Beziehung wiedererlangt. Nur war die Incontinenz des Urins nicht ganz beseitigt. Allerdings, so wurde mir berichtet, kommt es ab und zu vor, dass E. verlangt gesetzt zu werden, und lässt er dann den Urin in normaler Weise, nur in geringerer Menge. Manchmal bleibt er auch des Nachts 2—3 Stunden vollständig trocken. Er wird am Tage regelmässig alle 2 Stunden auf das Geschirr gesetzt, manchmal beträgt der entleerte Urin nur einen Theelöffel oft auch 2—3 Esslöffel voll.

Die kleine Fistel am Penis wurde durch Professor Mikulicz zum Verschluss gebracht. Ein höherer Grad von Continenz trat auch später nicht ein. Der gesunde und kräftige Knabe trägt jetzt einen Gurt mit einer die Urethra comprimirenden Feder.

Viel ungünstigere Aussichten boten sich bei dem $1^1/_2$jährigen Knaben G. G. aus D. in Russland, welcher im October 1886 in Behandlung genommen wurde.

Die Blase war nur zum kleinsten Theil überhaupt vorhanden, sie prolabirte nur etwa wallnussgross, und der Prolaps bildete nur eine flache Prominenz. Die ganze Schleimhaut-Oberfläche der Blase war mit 3—8 Mm. langen papillären Wucherungen besetzt. Zwischen den Papillen lag die Ausmündung des linken Ureters ganz versteckt, während der rechte Ureter einen etwa 1 Ctm. langen unregelmässig wulstigen Zapfen bildete. Es war von vornherein wahrscheinlich, dass es nicht möglich sein werde auch nach der Ent-

fernung der Wucherungen eine einigermassen geräumige Blase zu schaffen und dass die Methode der directen Vereinigung sich nur auf den Penis, nicht auf die Blase würde anwenden lassen. Tortzdem schien es mir gerathen die Synchondrosentrennung vorzunehmen, da mit der Annäherung der Schambeine aneinander, sowohl für die normale Gestaltung des Penis, als auch für die etwa erforderliche Deckung des Blasendefectes durch Lappen günstigere Bedingungen geschaffen werden mussten.

Die Trennung der Sychondrosen und die Heilung nach dieser Operation verlief, wie in allen übrigen Fällen, vollkommen glatt. Die verschiedenen plastischen Operationen, die folgten, kann ich hier übergehen und mich darauf beschränken Folgendes hervorzuheben. Der Penis gewann durch directe Vereinigung der Seitenhälften eine ausgezeichnete, fast normale Form. Die Vegetationen auf der Blasenschleimhaut wurden durch wiederholte isolirte Cauterisationen mittelst des Thermokauters, während die Nachbartheile durch ein kleines der Langenbeck'schen Flügelzange nachgebildetes Instrument geschützt wurden, allmälig zerstört. Auch jetzt gelang es nicht die zu knappe Blase so einzustülpen, dass sich ein Cavum gebildet hätte, auch würde der zapfenförmige Ureter ein solches Cavum vollständig für sich eingenommen haben. Es blieb also nichts übrig als den Defect durch Lappen aus der Bauchhaut zu decken. Durch mehrere Operationen gelang es den Defect bis auf eine Spalte auf der rechten Seite plastisch zu schliessen, durch diese Spalte drängte sich der Ureter heraus und es war zu befürchten, dass ein Verschluss der Spalte zu einer Compression oder Einschnürung des Ureters führen würde. Eine Abtragung des Zapfens mochte ich bei dem sehr herunter gekommenen Knaben nicht riskiren und rieth der Mutter daher alles Weitere auf einige Jahre später zu verschieben. Als der Knabe entlassen wurde, hatte er wieder angefangen sich auf die Füsse zu stellen, und an Möbeln und Stühlen entlang zu gehen.

Sodann bot sich mir durch die Güte des Herrn Dr. Grechen in Luxemburg die seltene Gelegenheit bei einem Mädchen mit Bauchblasenspalte und Blasenektopie meine Methode zu erproben.

Der Fall betraf die 5jährige Marzella H. aus Luxemburg, ein hübsches, kräftig entwickeltes Kind. Die Blasenspalte war keine ganz so vollständige, wie in den vorigen Fällen, da sich am oberen Rande der Spalte der Nabel mit einem kirschgrossen Nabelbruch vorfand. Nach unten lief der querovale Defect der Bauchwand und Blase in die ebenfalls gespaltene Urethra und in die Vulva aus, seitlich von den nach vorne auseinander weichenden Schamlippen begrenzt, an deren oberster Spitze jederseits ein linsengrosses derbes Höckerchen, die Hälfte der gespaltenen Clitoris zu sehen und zu fühlen war. In dem hintersten untersten Winkel der Spalte erkannte man das Hymen. Die Blase wölbte sich als eine etwa halbkugelige, von glatter Schleimhaut überzogene Geschwulst, auf der sich die Ureterenmündungen leicht erkennen liessen, mässig stark vor. Die Untersuchung per rectum ergab, dass ein viel-

leicht etwas abnorm kleiner Uterus vorhanden war. Die Schambeine standen etwa 5 Ctm. auseinander, die Distanz zwischen beiden Spinae betrug 16 Ctm., die Breite der Bauch-Blasenspalte 3,9, die Höhe der Spalte, soweit sie der Blase selbst angehörte, 1,7 Ctm., auf die Länge der Urethra kamen dann noch etwa 0,7 Ctm. (vgl. Fig. 5 auf Taf. XI.)

Am 6. November 1886 wurde die Synchondrosentrennung beiderseitig vorgenommen. Heilung ohne Störung.

Am 9. December, an welchem Tage die erste Operation zum Verschluss der Blase zur Ausführung kam, betrug die Distance zwischen den Spinae noch 13 Ctm., die zwischen den Schambeinen noch $2^1/_2$ Ctm., die grösste Breite der Spalte war auf 2 Ctm. reducirt. Drückte man die Beckenhälften zusammen, so betrugen die Maasse nur 12, 2 und $1—1^1/_2$ Ctm. Die Anfrischung folgte wieder demselben Princip, wie in dem Fall des Knaben E. B. Nach unten lief die im Ganzen myrthenblattförmige, die Umgebung des Defectes allseitig einnehmende Anfrischungsfläche jederseits neben der Urethra herunter und lief dann in eine nach hinten und unten gerichtete Spitze aus, damit bei der Vereinigung die Labien nach der Mitte zu herangeholt und vor der geschlossenen Urethra ein Mons veneris gebildet werden konnte. Ein Zwischenfall bei der Operation wurde durch den Nabelbruch verursacht, dessen Oberfläche mit in die Anfrischung hineinfiel. Bei sehr vorsichtiger Abtragung der Haut wurde der damit verwachsene Bruchsack eröffnet, und das Netz prolabirte. Dasselbe wurde sorgfältig desinficirt und wieder reponirt, der Bruchsack, soweit er nicht mit der Haut weggeschnitten werden musste, wurde nach innen gestülpt und durch feine Catgutnähte geschlossen. Darüber wurde dann ganz wie in dem Falle des E. B. die ganze Anfrischungsfläche durch eine Reihe von 16 Silbernähten zu einer senkrechten Linie geschlossen. Durch die jetzt geschlossene Urethra wurde ein silberner Katheter eingelegt, der sich aber bald verstopfte und den Urin neben sich ausfliessen liess. Als am 17. Dezember unter Anwendung der Chloroform-Narcose die Drähte entfernt wurden, war bis auf eine Stelle etwa in mittlerer Höhe der Blase Alles geheilt. Hier stellte sich eine etwa erbsengrosse Fistel her. Im übrigen waren die natürlichen Formen in überraschender Weise hergestellt, der Mons veneris und die Rima mit den Schamlippen liessen nichts zu wünschen übrig. Die Untersuchung der Urethra aber ergab, dass sie noch viel zu weit war. Die Kuppe des kleinen Fingers konnte in das Lumen derselben eindringen.

Wiederum versuchte ich mit dem Verschluss der Fistel zugleich eine Verengerung der Urethra zu erreichen, indem ich (am 31. Januar 1887) die Brücke zwischen Fistel und Schamspalte trennte und die Anfrischung auf den auseinander geklappten Theilen soweit ausdehnte, dass die Anfrischung nach oben die Fistelränder in sich aufnahm und nach unten die seitlichen Ränder der Urethralwand mit wegnahm, sodass die Urethralrinne schmaler wurde. Dann wurden die Theile wieder aneinander gepasst und durch Silberdrähte vereinigt. Leider blieb aber die Heilung im oberen Bereich der Wunde, wo die dünne Narbe zu wenig Substanz darbot, aus und die Fistel stellte sich also wieder her.

Da mir die Schwierigkeit des Verschlusses einer solchen, von Narben umgebenen Blasenfistel von den früheren Fällen genügend bekannt war, so zog ich es vor, die Fistel diesesmal durch einen grösseren der Bauchwand entnommenen gestielten zungenförmigen Hautlappen zu decken, welcher in eine kreisförmige, die Fistel umgebende und mit derselben wie eine zweifarbige Cocarde erscheinende Anfrischungsfläche, hineinpasste. Der Lappen heilte per primam ein und der sekundäre Defect kam ebenfalls bald zur Vernarbung (vgl. Fig. 6 auf Taf. XI.).

Damit war der vollständige Verschluss der Spalte erreicht, nicht aber die Continenz. Da ich nun nach Beobachtungen bei Epispadie, die ich weiter unten darlegen werde, vermuthen konnte, dass lediglich die noch immer zu weite Urethra an der Incontinenz Schuld sei, so unternahm ich noch einen letzten Versuch durch künstliche Verengerung der Urethra Continenz zu erzielen. Nach Spaltung des künstlichen Mons veneris zeigte es sich aber, dass die Urethra durch die auseinanderfedernden beiden Schambeine zu einer queren Spalte ausgespannt wurde, und dadurch eine Sphinkter-Wirkung unmöglich war. Die nochmalige Durchtrennung der einen Synchondrose hob die Spannung auf, aber die Operation blieb in Bezug auf den damit verfolgten Zweck ohne Erfolg. Das Kind überstand ein kurz dauerndes von der Urethralnaht ausgehendes Erysipel, erholte sich dann aber schnell und konnte nach einigen Wochen wieder ohne Stütze gut umhergehen. Die Naht der Urethra war per primam verheilt.

Der letzte von mir operirte Patient ist ein Knabe K. K., der im September 1890, $4^3/_4$ Jahre alt, zur Behandlung kam.

Ich hatte denselben schon im im Sommer 1886, als er ein halbes Jahr alt war, gesehen, den Eltern aber gerathen, die Operation auf später zu verschieben. Damals betrug der Abstand zwischen beiden Spinae 12 Ctm., die Breite der Blasenspalte $3^3/_4$ Ctm., die Höhe derselben vom Caput gallinaginis ab bis zum oberen Rande etwas über 3 Ctm., die Distanz zwischen den Schambeinen 3—4 Ctm. Die Blase, gut entwickelt, prominirte als halbkugelige Geschwulst. Den Eltern wurde ein Eschbaum'scher Lagerungsapparat mitgegeben, in dem der Knabe des Nachts und auch einige Stunden des Tages liegen sollte. Die damit bezweckte Annäherung der Beckenhälften gegeneinander blieb aus, allerdings wurde der Apparat aber auch nicht regelmässig in Anwendung gezogen.

Im Herbst 1889 schien mir der Knabe noch etwas zu schwächlich und gracil zu sein, und ich rieth daher abermals zu einem Aufschub der Operation bis zum Herbst 1890.

Im September 1890 betrug die Distanz zwischen beiden Spinae s. a. 16,5 Ctm., die Breite der Blasenspalte 4,5 Ctm., die Höhe vom Caput gallinaginis bis zum oberen Rande ca. 4,2 Ctm., die Länge der Urethra ca. 2,5 Ctm. Die Blasenschleimhaut war leicht geröthet und granulirt (vgl. Fig. 1 Taf. XI.) Der Knabe ging stark vornübergebeugt und wackelnd.

Nachdem der Knabe einige Tage an das Liegen im Apparat gewöhnt war, wurde am 23. Sept. auf beiden Seiten die Trennung der Synchondrose vorgenommen, worauf sich die Spinae einander auf 12 Ctm. nähern liessen. An dem Lagerungsapparat wurden jederseits Gewichte von 5 Kilo angehängt, das Gewicht wurde in den nächsten Tagen auf 4 Kilo verringert, wenn der Knabe über Druck klagte; gelegentlich auch auf 5,5 Kilo erhöht.

Die prima intentio der Wunden blieb aus, zuerst fing die rechte, dann auch die linke Wunde zu klaffen und mässig zu eitern an. Am 14. Oct. hatte sich an der linken Beckenschaufel ein kleines Decubitusgeschwür gebildet.

Die Wirkung der Operation auf den Prolaps der Blase war jetzt schon unverkennbar. Solange die Gewichte die Beckenschaufeln gegeneinanderdrückten, zog sich die Blase in die Spalte zurück, besonders wenn der Apparat so gestellt wurde, dass das Becken höher lag als der Thorax.

Am 30. October war die Wunde an der Synchondrose rechts ganz geheilt, links war noch ein schmaler Granulationsstreifen übrig.

Im Verlaufe des November litt der Knabe an Husten mit leichten Fiebererscheinungen; er magerte ab und bekam in Folge dessen noch zwei kleine Decubitusstellen auf dem rechten und linken Darmbeinstachel.

Während des Monat December trat ein Drüsenabscess in der rechten Inguinalfalte auf, nach dessen Eröffnung (23. December) der Knabe sich wieder mehr erholte.

Am 9. Januar 1891 konnte zur zweiten Operation geschritten werden. Das Becken war inzwischen wieder ganz fest geworden; der Abstand zwischen beiden Spinae betrug ca. $12^1/_2$ Ctm., die Breite der Blasenspalte $2^1/_4$ Ctm. (vgl. Taf. XI. Fig. 2).

Die Operation bestand wie in den früheren Fällen darin, dass, während der Knabe sich in Beckenhochlagerung befand, am Penis jederseits am Rande der Urethralrinne entlang ein Längsschnitt gemacht wurde, der so weit vertieft wurde, dass er einen mehrere Millimeter breiten Wundstreifen bildete. Nach oben lief jeder Schnitt in eine sich noch mehr und mehr verbreiternde Wundfläche aus, welche durch Abtragung eines Hautstreifens am Rande der Blasenspalte entlang gewonnen wurde. Nach Vollendung der Anfrischung lag die Blasenspalte im Centrum einer etwa myrthenblattförmigen Wundfläche; es wurde darauf geachtet, dass besonders in der Gegend des Blasenhalses und des Caput gallinaginis die Anfrischungsfläche die gehörige Breite hatte und der hinterste Theil der Urethra so eng wurde, dass ein den kindlichen Verhältnissen entsprechender Katheter nach der Vereinigung eben passiren konnte. Sodann wurde das Ganze von der Eichel bis zum obersten Punkt der Blasenspalte durch 13 Drahtnähte (mit sogenanntem suerochirurgischem Draht) lineär vereinigt, und die Naht noch durch 6 oberflächliche Seidennähte gestützt. 6 Drahtnähte kamen auf den Penis, 7 Nähte auf die Blase (vgl. Fig. 3 Taf. XI.).

In die Urethra wurde kein Katheter eingelegt, dagegen ein feines Glasröhrchen am obersten Wundwinkel in die Blase.

Nach Beendigung der Operation wurde der Knabe wieder in den Lagerungsapparat gebracht.

Der Urin lief durch das Glasröhrchen ab und wurde mit Gazebäuschchen möglichst aufgefangen.

Am 11. Januar, zwei Tage nach der Operation, wurde ich Nachmittags nach dem Hospital gerufen, mit der Nachricht, das Glasröhrchen habe sich mit einem Blutcoagulum verstopft und der Knabe entleere den Urin durch die Harnröhre. In der That war dem so, die Urinentleerung erfolgte etwa alle 20 Minuten in einem kräftigen Strahl. Kurz vor dem Beginn der Urinentleerung fing der Knabe an zu weinen, dann rief er: „Es kommt, es kommt!“, und nun spritzte der Urin in ganz normaler Weise aus der Harnröhre hervor. Die Mutter weinte Freudenthränen.

Ich war nicht minder erfreut, da nach langem vergeblichen Bemühen der praktische Beweis geliefert war, dass es möglich ist, bei vollständiger Blasen- und Harnröhrenspalte mit Eklopie der Blase durch die Methode der directen Vereinigung der Spalträuder eine normal functionirende, den Urin zurückhaltende und willkürlich entleerende Blase herzustellen.

Dass das gewonnene Resultat für den kleinen Patienten durch Ausbleiben der vollständigen Prima intentio noch wieder verloren gehen konnte, war andererseits klar. Schon das wiederholte Durchpressen des Urin durch die erst vor 2 Tagen vernähte Harnröhre konnte schädlich eingewirkt haben. Es wurde deshalb das gereinigte und von Gerinnseln befreite Drainröhrchen sofort wieder eingelegt.

Leider trafen unsere Befürchtungen zu. In den nächsten Tagen sickerte viel Urin neben dem Drainröhrchen aus und es wurde unmöglich, die Wundlinie trocken zu halten, der Urin wurde dabei trübe und übelriechend und 5 Tage nach der Operation zeigte sich eine Fistel in der Mitte der Blasennaht. — Es traten Erbrechen und Durchfälle auf, die den Knaben sehr herunterbrachten. Am 3. Februar, 3 Wochen nach der Operation, fand sich bei Untersuchung in der Narkose auch noch eine feine Fistel an der Uebergangsstelle von Urethra und Blase.

Am 25. Februar hatte der Kleine sich wieder ganz erholt und konnte zum ersten Male in das Freie gebracht werden.

Mit der dritten Operation wartete ich aber bis zum 14. März. Es bestanden jetzt noch 3 Fisteln, eine feine Fistel an der Wurzel des Penis, eine etwa erbsengrosse Oeffnung in der Mitte der vorderen Blasenwand, und eine meist mit Krusten bedeckte Fistelöffnung am oberen Ende der Narbenlinie, da wo das Glasröhrchen gelegen hatte. Die mittelste Fistel liess einen schmalen Saum von Blasenschleimhaut hervortreten. (Ektropium.) Der Penis hatte eine ausgezeichnete Form erhalten, die vordere Blasenwand war im Bereich der Narbe ziemlich dünn.

Die Operation bestand aus 2 Theilen, dem Verschluss der untersten Fistel an der Wurzel des Penis, und dem Verschluss der beiden oberen Blasenfisteln. Die unterste Fistel wurde in der Längsrichtung angefrischt und durch 3 Nähte lineär vereinigt. Die beiden oberen Fisteln dagegen wurden wie bei dem vorigen Fall (vgl. S. 413) durch Lappendeckung geschlossen,

d. h. es wurde die Haut und Narbe in der Umgebung der Fisteln nach allen Seiten hin bis zu einer Entfernung von mindestens 1 Ctm. vom Fistelrande ab fortgenommen, und der so entstandene frische Defect mit den Fistelöffnungen darin durch einen gestielten der benachbarten Bauchhaut entnommenen Hautlappen gedeckt. In die Harnröhre wurde ein Katheter eingelegt.

Die grössere Oeffnung in der Mitte der Blasenwand kam auf diese Weise ohne Weiteres zum Verschluss; am oberen Rande des transplantirten Lappens sickerte noch für einige Zeit etwas Urin ab, dann kam auch dieses Fistelchen zur Heilung. Die Heilung der Fistel an der Uebergangsstelle von Harnröhre und Blase dagegen blieb aus, und als der Knabe am 12. April vorläufig wieder entlassen wurde, lief sämmtlicher Urin aus dieser Fistel ab. Im Liegen konnte der Knabe den Urin etwa $^3/_4$ Stunden halten, und ihn dann willkürlich in sprudelndem Strahl durch die Fistel entleeren. Im Stehen lief der Urin unwillkürlich ab. Der Gang des Kleinen war entschieden besser als zur Zeit der Aufnahme, er ging gerade und kaum wackelnd. — Fig. 4 stellt das Schlussresultat dar, nach einer photographischen Aufnahme während der Chloroformnarkose. In Folge der Chloroformwirkung war, wie nicht selten bei Knaben in der Narkose, eine unvollständige Erection des Penis eingetreten und dieser Moment ist für die Photographie benutzt worden. Die Länge des Penis betrug in diesem Zustande $3^1/_2$—4 Ctm.

Ueberblickt man die gewonnenen Erfahrungen und Resultate, so ergiebt sich für die Beurtheilung der angewandten Operationsmethode Folgendes:

Zunächst ist hervorzuheben, dass sich nicht alle Fälle in gleicher Weise für die Methode eignen. Je grösser die Blase ist, um so günstiger sind die Verhältnisse. Bei rudimentärer Blase und besonders bei gleichzeitiger papillärer Entartung ihrer Schleimhaut, wie bei dem Knaben G. G. (pag. 19) lässt sich durch directe Vereinigung der Spalträuder kein genügender Blasenhohlraum gewinnen; das Verfahren wird in diesen Fällen am Besten auf den Penis beschränkt bleiben und der Blasenspalt in alter Weise durch Lappen gedeckt werden.

In allen anderen Fällen lässt die Methode des directen Verschlusses durch Vereinigung der Spalträuder mit einander nach Trennung der Synchondrosen sich in der ganzen Ausdehnung der Spalte durchführen und ergiebt entschieden bessere Resultate als das ältere Verfahren der Deckung des Defectes mit transplantirtem Hautlappen. Es lässt sich damit eine ganz geschlossene, mit Schleimhaut ausgekleidete, activ functionirende Blase, eine eben-

falls ganz mit Schleimhaut ausgekleidete Harnröhre und ein nahezu normal gestalteter Penis herstellen.

Bei der äusseren Betrachtung ist besonders der Gewinn für die Länge und Form des Penis in die Augen fallend. Bei den nach den früheren Methoden Operirten ist, wie schon oben erwähnt wurde, eine Pars pendula überhaupt nicht vorhanden, die Eichel sitzt an der Stelle, wo die Symphyse sein sollte, unmittelbar der Hautfläche auf. Die Länge des Penis bei dem $2^1/_2$jährigen Knaben E. B. betrug 2 Ctm. (vgl. dieses Archiv XXXIV. Taf. VII. Fig. 4), bei dem 5jährigen K. K. im Stadium unvollständiger Erection $3^1/_2$ bis 4 Ctm.! (vgl. Fig. 4 Taf. XI.) Dieser überraschende Erfolg erklärt sich daraus, dass der Penis bei Blasenspalte in Wirklichkeit nicht so viel an Länge eingebüsst hat, wie es den Anschein hat. Er wird durch das Auseinanderweichen der Schambeine und Sitzbeine und der daran inserirenden Crura penis in abnormer Weise nach hinten zurückgezogen. Sobald die Schambeine aneinander gerückt werden, schiebt sich der Penis hervor, und sein freier Theil gewinnt dadurch erheblich an Länge.

Als geeignete Zeit für die Operation scheint sich das 5. bis 7. Lebensjahr am meisten zu empfehlen. Bei meinen jüngeren Patienten entwickelte sich während der Behandlung ein hoher Grad von Anämie, der besonders bei dem kleinen G. G. einen bedrohlichen Character annahm. Die 5jährige Marzella H. vertrug dagegen das längere Stillliegen und die wiederholten Operationen ohne wesentliche Störung ihres Allgemeinbefindens. — Bei Kindern, welche über 8 Jahre alt sind, dürften andererseits die Synchondrosen durchschnittlich schon zu fest geworden sein.

Die erste Operation, die Trennung der Synchondrosen, mit der nöthigen Vorsicht ausgeführt, hat sich als eine ganz ungefährliche Operation erwiesen. Nur in einem Falle trat auf der einen Seite eine länger dauernde Eiterung ein, in den übrigen Fällen wurde nahezu vollständige prima intentio der Wunde erreicht. Mehrfach wurde die Operation an demselben Kinde ohne Nachtheil wiederholt. — Auch die Befürchtung, dass der Gang später beeinträchtigt sein könnte, trifft nicht zu. Die Synchondrosen erlangen nach einigen Monaten ihre alte Festigkeit wieder, und der Gang ist dann mindestens ebenso gut wie vorher.

Eine gewisse Abnormität des Ganges ist bekanntlich bei allen Kindern mit Blasenektopie zu bemerken. In Folge der abnormen Breite des Beckens und wohl auch in Folge einer abnormen Stellung der Hüftgelenksaxen ist der Gang breitbeinig, mit auswärts gedrehten Beinen, und etwas schwankend und watschelnd, ähnlich, wenn auch nicht in so hohem Grade, wie bei doppelseitiger angeborener Luxation. Die Kinder gehen etwa wie Matrosen, wenn sie aufs Land kommen. Meine Operirten gingen nach der Heilung besser oder jedenfalls nicht schlechter als vorher.

Durch die Annäherung der Schambeine an einander wird das vorher zu breite Becken abnorm schmal, da die Beckenhälften nicht nur von einander getrennt, sondern augenscheinlich auch in der Entwicklung zurückgeblieben sind, wie ja auch die Gaumenplatten bei angeborener Gaumenspalte abnorm schmal zu sein pflegen. Der viel zu breite Damm nimmt eine natürliche Form an.

Die abnorme Breite des Beckenausganges und die abnorme Breite des Dammes bei Blasenektopie scheint Störungen in der Function der Mastdarmmusculatur herbeiführen, und die künstliche Verengerung des Beckenausganges scheint dieselben heben zu können. Einige meiner kleinen Patienten litten vor der Operation an häufigem Drang zum Stuhl und einer Schwäche des Mastdarms und Afters, welche zu unvermutheter Beschmutzung führte, Erscheinungen, welche nach der Operation verschwanden. Es handelt sich dabei wohl ebensowenig um ein zufälliges Zusammentreffen wie bei der Complication der Blasenektopie mit Prolapsus recti (Fälle von Roux und Ashhurst) oder mit Prolapsus uteri (Ayres, Ashhurst).

Ehe man zur zweiten Operation, dem Verschluss der Spalte durch breite Anfrischung und Vernähung der Spaltränder, schreitet, wartet man am besten, bis das gelockerte Becken wieder fest geworden ist, d. h. 3—4 Monate, und lässt das Kind während dieser Zeit ununterbrochen in dem pag. 404 abgebildeten Lagerungsapparat liegen. Macht man die erste und zweite Operation gleich nacheinander, oder die zweite kurze Zeit nach der ersten, ehe das Becken wieder fest geworden ist, so macht die Nachbehandlung wegen der Empfindlichkeit bei dem unvermeidlichen häufigeren Herausheben aus dem Apparate grosse Schwierigkeiten. Auch kann das Zurückweichen der Beckenschaufeln bei

dem Herausheben eine schädliche Spannung an der Naht hervorrufen und dadurch die Vereinigung gefährdet werden.

Der Verschluss der ganzen Spalte im Bereich der Harnröhre und Blase ist in den ersten Fällen nicht gelungen und machte auch später Schwierigkeiten. Vergleicht man aber die einzelnen Fälle miteinander, so ist ein stetiger Fortschritt in der Sicherheit des Erfolges nicht zu verkennen. Während bei den früheren Fällen zunächst nur im obersten Bereich der Blasenspalte Vereinigung erzielt wurde, heilte bei Marzella H. die ganze Nahtlinie mit Ausnahme einer erbsengrossen Stelle in der Mitte per primam. Bei Knaben, bei denen der Penis noch besonders in Betracht kommt, sind die Verhältnisse für die Operation schwieriger; es ist daher nicht zu verwundern, dass bei dem zuletzt behandelten Knaben K. K. ausser der Drainöffnung zunächst noch 2 Fisteln offen blieben, eine grössere in der Mitte der Blase und eine kleinere an der Uebergangsstelle von Blase und Urethra.

Der Erfolg ist um so sicherer, je breiter und dreister angefrischt und je einfacher die Naht gestaltet wird. Von der Naht in 2 Etagen bin ich mehr und mehr zurückgekommen. Will man die Blase nach Ablösung ihrer Ränder isolirt nähen, so wird es rathsam sein, die äussere Haut zunächst ungenäht zu lassen und die klaffende Wunde etwa mit Dermatolgaze auszustopfen. Eine zurückbleibende Tasche zwischen der vernähten Blase und der vernähten Haut wird leicht zu einem septischen Herd, von dem aus dann die frischen Verklebungen wieder einschmelzen. — Eine Reihe von Knopfnähten, welche, wie bei der Vereinigung der Hasenscharte, Alles mitfassen mit Ausnahme der Schleimhaut, scheint den Zweck am besten zu erfüllen. — Auch am Penis ist eine complicirtere Naht, wie sie von Krönlein empfohlen worden ist, nicht erforderlich.

Als Nahtmaterial ist Silberdraht besonders geeignet. Seide hat den Nachtheil, dass sie den überfliessenden Urin ansaugt, aufquillt und nun leicht septisch wird, wodurch Eiterung im Stichkanal hervorgerufen werden kann. Vorher erhitzter Draht lässt in Bezug auf Asepsis Nichts zu wünschen übrig. Sehr leicht heilen kurz abgeschnittene Drahtnähte vollständig ein und verschwinden ganz in der Tiefe der Narbe, so dass man sie erst bei einer Nachoperation zufällig wiederfindet. Der Draht würde das absolut beste

Nahtmaterial sein, wenn es nicht bei Benutzung desselben viel schwieriger wäre, das richtige Maass der Knotenspannung zu treffen als bei Seidenfäden. Der zu fest torquirte Draht schneidet leicht unvermerkt ein oder führt zu localer Gangrän; andererseits kann man bei der Drahtsutur leichter als bei der Seidennaht übersehen, dass der Knoten noch nicht fest genug angezogen ist. Der sogenannte suerochirurgische Draht aus Hamburg vereinigt einigermassen die Vortheile des Drahtes mit denen der Seide und ist daher gut zu brauchen.

Um die Suturen möglichst genau an correspondirenden Stellen anlegen zu können, verfährt man, wie bei der Dammnaht nach Simon. Jeder Draht wird mit seinen beiden Enden mit je einer krummen Nadel versehen und an beiden Wundrändern von innen nach aussen durchgeführt. Der Einstich liegt im Bereich der Anfrischungsfläche dicht am Rande der Blasenschleimhaut, ohne dass diese mitgefasst wird, der Ausstich in der Haut 5 Mm. bis 1 Ctm. nach aussen von der Grenze der Anfrischung. Der beim Einfädeln gedoppelte Draht reisst leicht ein zu grosses Loch in die Weichtheile; um dieses zu vermeiden, kann man den Draht an die Nadeln anlöthen lassen.

Eine wichtige practische Frage ist, wie der Urin bis zur Heilung aus der Blase abgeleitet werden soll. Man hat die Wahl zwischen dem Katheter in der Harnröhre und dem Drainröhrchen in der Blase, welche man zu dem Zweck an einer kleinen Stelle offen gelassen hat.

Der Katheter muss aus Metall (Aluminium wäre zu empfehlen), möglichst dünnwandig und leicht gearbeitet sein, vorn wird er am Präputium oder an einer der Penisnähte durch eine kleine Drahtöse befestigt. Ein leichter Gummischlauch oder ein Gummipräservativ leitet den Urin weiter in eine kleine Porzellanschaale ab. Für die vollständige Trockenhaltung der Nahtlinie ist dies das beste Verfahren, aber der Katheter verstopft sich leicht, und er übt, wie mir schien, auch einen schädlichen Druck auf die Naht aus.

Ich möchte daher glauben, dass die Drainage der Blase durch ein Drainröhrchen, welches durch eine offen gelassene Stelle der Blasennaht direct in die Blase eingelegt wird, vorzuziehen ist, obgleich man dabei die vollständige Trockenhaltung der Nahtlinie opfert. Für 2—3 Tage kann auch das Drainrohr wasserdicht

eingefügt werden, nachher sickert der Urin daneben heraus, und es muss dann durch sehr häufiges, vorsichtiges Absaugen des sich ansammelnden Urins mittelst kleiner Bäuschchen von Wundwatte für möglichste Trockenheit und Sauberkeit gesorgt werden. — Ich würde das Drainrohr im nächsten Fall aber nicht wieder im obersten Wundwinkel einlegen, wie bei K. K., sondern in der Mitte der Blase, da, wo vornherein die Wundspannung am Grössten ist und ohnehin zunächst immer eine Fistel zu entstehen scheint.

Das Abfliessen des Urins neben dem Drainrohr hat natürlich noch den weiteren Uebelstand, dass das Kind bald ganz nass liegt, während es mit dem Katheter in der Blase, so lange die Naht überhaupt hält, trocken bleibt. Wundwerden und Durchliegen müssen in ihren ersten Anfängen verhütet werden; es wird daher häufigeres Trockenlegen erforderlich. Alles Schreien und Pressen muss dabei vermieden werden, und schon aus diesem Grunde ist es nothwendig, mit der zweiten Operation zu warten, bis das Becken wieder ganz fest geworden ist. So lange das Becken noch locker ist, macht das Aufheben dem Kinde Schmerzen, später nicht mehr. Um dem Kinde möglichst jede Angst zu ersparen, muss der Arzt sich bei dem Trockenlegen und bei sonstigen Manipulationen möglichst gar nicht blicken lassen und Alles einer zuverlässigen Pflegerin überlassen, die dann noch einer geschickten Person zur Assistenz bedarf. Ein- bis zweimal am Tage muss die mit Urin benetzte Haut gewaschen, getrocknet und mit Fett bestrichen werden. Im Apparat kommt auf die Haut des Gesässes und der Hüften zunächst ein dick mit Schmalz oder Vaselin bestrichenes Stück weichen Leinens oder eine Compresse eingefetteter weicher Gaze, darüber eine dicke Schicht weicher Gaze, dann das zum Apparat gehörende Kisschen und endlich der Gurt mit den Extensionsschnüren. Natürlich soll der Apperat jetzt weniger die Beckenhälften zusammendrücken als zum Festhalten des Kindes in der Rückenlage dienen, ein sehr starker Gewichtszug braucht daher nicht angebracht zu werden.

Um wenigstens für die ersten Tage nach der Operation das Kind ganz ruhig liegen lassen zu können, lässt man es vor der Operation tüchtig abführen, wodurch zugleich auch der abdominale Druck vermindert wird. In letzterer Beziehung ist es sehr günstig, dass das Kind meist schon in Folge der bisherigen Behandlung

und des Monate langen Stillliegens mager geworden ist. Den der Vereinigung entgegenarbeitenden abdominalen Druck kann man auch durch Beckenhochlagerung vermindern, indem man das Fussende des Apparates höher stellt, als das Kopfende — aber das Kind rutscht dann leicht nach oben heraus und liegt überhaupt unbequem, auch führt diese Lagerung leicht zu einer Durchnässung der den Oberkörper deckenden Kleidungsstücke, was zu Erkältungen Veranlassung geben kann.

In Bezug auf die Nachbehandlung ist endlich noch zu erwähnen, dass man sowohl bei der Anwendung des Jodoform als auch des Sublimat Vorsicht gebrauchen muss. Die Blasenschleimhaut resorbirt viel schneller als eine Wundfläche, und gegen Jodoform haben manche Kinder eine ausgesprochene Idiosyncrasie. Bei dem kleinen Bachmann war nur ein schmaler vielleicht 20 Ctm. langer Streifen Jodoformgaze angewandt worden und trotzdem kam es zu einer rasch tödtlichen Intoxication.

Die dritte Operation, mit der man wieder wartet, bis das Kind sich gehörig erholt hat, hat den Zweck zurückgebliebene Fisteln zu schliessen.

Es handelt sich dabei zunächst um eine erbsengrosse oder etwas grössere Fistel in der Mitte der Blase, vielleicht auch noch um eine andere feinere in die Blase führende Fistel höher oben. Diese Fisteln werden am Besten durch Lappendeckung geschlossen. Man umschneidet die Fistel (eventuell beide zugleich) kreisförmig in einer Entfernung von $1 - 1^1/_2$ Ctm. von ihrem Rande mit Vorsicht in der Weise, dass der Schnitt nicht tiefer dringt, als durch die Haut, dann exstirpirt man die Haut oder Narbe zwischen dem kreisförmigen Schnitt und dem Fistelrande, sodass die Fistel nun im Centrum einer kreisförmigen blutenden Wundfläche liegt, und näht in diese Wunde einen entsprechend grossen, der Umgebung entnommenen breitgestielten runden Hautlappen ein. Während der Anheilung sorgt ein durch die Urethra eingelegter Katheter für den Abfluss des Urins. [1])

Fisteln an der Uebergangsstelle von Harnröhre und Blase werden besser durch seitliche Anfrischung und lineäre Ver-

[1]) vgl. Trendelenburg, über Blasenscheidenfistel-Operationen etc. Samml. klin. Vorträge von Volkmann. No. 355, S. 3389.

einigung geschlossen, wobei man dann zugleich eine Verengerung der noch zu weiten Harnröhre zu erzielen versucht.

Feine Fistelchen im Bereich des Penis werden ebenfalls durch seitliche Anfrischung und Naht oder durch Cauterisation geschlossen.

Den Uebelstand, dass leicht feine rings von Narben umgebene Harnfistelchen nach übrigens gut gelungener Operation zurückbleiben, welche dann dem operativen Verschluss oft hartnäckig trotzen und wiederholte kleine Nachoperationen erforderlich machen, hat meine Operationsmethode mit den älteren gemeinsam; die älteren Verfahren leiden darunter aber in noch höherem Maasse, da sie von vornherein auf einen gleichzeitigen Verschluss in der ganzen Länge der Spalte verzichten und sogar absichtlich zwischen den Rändern der nach einander übergeschlagenen Lappen zunächst Fistelöffnungen sich bilden lassen. Rechnete doch Thiersch allein auf die Heilung der Epispadie wenigstens 4 Operationen und eine Zeit von 3—4 Monaten, und auf die Heilung der Epispadie mit Blasenspalte 6 Operationsakte im Laufe eines Jahres. Billroth operirte in einem Fall von Blasenectopie nicht weniger als 19mal.

Was die Frage der Continentia urinae nach der Heilung anbetrifft, so sehe ich es im Princip als sicher erwiesen an, dass es im Bereich der Möglichkeit liegt, eine ganz normal functionirende Blase zu schaffen. Dass es mir bisher nicht gelungen ist ein ganz tadelloses dauerndes Resultat zu erzielen, liegt an äusseren Schwierigkeiten und Zufälligkeiten, die sich bei weiterer Vervollkommmnung der Technik gewiss überwinden lassen werden. Soviel steht fest: Der ganze musculäre und nervöse Apparat ist vollständig da, und er tritt in Wirkung, sobald die auseinandergeklappten Theile zum Ringe geschlossen sind und der Ring die normale Enge gewonnen hat.

In dem ersten zur Section gekommenen Falle konnte A. Thierfelder im Bereich der Urethra vor ihrem Eintritt in die Blase und in der Prostata ein reichliches Lager von circulär gestellten glatten Muskelfasern nachweisen.

Es ist ferner bemerkenswerth, dass die durch Naht vereinigte Urethra in allen meinen Fällen in den ersten Tagen den Katheter wasserdicht umschloss. Auch wenn das am Katheter befestigte

den Urin ableitende Gummirohr an der höchsten Stelle 10—15 Ctm. über dem Niveau der Blase lag, der Urin in der Blase also unter einem gewissen Druck stand, kam kein Tropfen Urin neben dem Katheter heraus, sämmtlicher Urin lief durch Katheter und Gummirohr in die Urinflasche ab. Der Schluss gab erst nach, wenn nach einigen Tagen die Naht nachgab. Diese Thatsache spricht für das Vorhandensein eines unter einem gewissen activen Tonus stehenden Muskelringes, wenn auch zugegeben werden muss, dass sie sich auch durch die mechanische Elasticität der Theile erklären lässt.

Beweisend sind die Erfahrungen bei dem Knaben E. B. (S. 18) und K. K. (S. 23). Der Erstere empfindet den Drang zum Urinlassen, sobald die Blase sich stärker angefüllt hat, und lässt den Urin dann willkürlich im Strahle abgehen. Der Andere äusserte die ihm ganz neue Empfindung des Harndranges schon am 2. Tage nach der Verschlussoperation in unverkennbarer Weise. „Es kommt, es kommt," rief er geängstet aus, und entleerte dann den Urin in kräftigem Strahl. Diese Erscheinung wiederholte sich, sobald sich wieder einige Theelöffel Urin in der Blase angesammelt hatten.

Dass es so schwierig ist ein solches Resultat festzuhalten, liegt in der Schwierigkeit, eine absolut vollständige prima intentio zu erhalten. Grade an der wichtigsten Stelle, wo die Harnröhre in die Blase übergeht, entsteht leicht eine Fistel, und wenn auch der Verschluss an dieser Stelle ohne Fistel erzielt wird, so geht die Vereinigung in der Tiefe doch wieder etwas auseinander, die Harnröhre und das Orificium internum sind nun zu weit und überdies wird der zu weite Canal durch den seitlichen Zug der immer wieder etwas nach Aussen federnden Beckenschaufeln in die Quere zu einer Spalte ausgezogen. Natürlich kann der Sphincterapparat nun garnicht oder nur sehr unvollkommen wirken.

Hier ist der Punkt, an dem weitere operative Versuche einsetzen müssen!

Beweisend sind mir ferner meine Erfahrungen bei Epispadie mit vollständiger Incontinenz. Bei dieser Form der Missbildung, die sich von der Blasenektopie doch nur graduell unterscheidet, ist ebenfalls immer ein Sphincterapparat in Latenz vorhanden und derselbe lässt sich durch ein geeignetes Operationsverfahren zur Function bringen.

Schon Dolbeau, C. O. Weber, Thiersch, Duplay, Lossen,

Krönlein haben gelegentlich die Erfahrung gemacht, dass Knaben mit Epispadie und mehr oder weniger vollständiger Incontinenz den Urin besser halten konnten, nachdem die Urethralrinne durch Lappen gedeckt oder nach Dieffenbach (Duplay, Krönlein) durch directe Vereinigung der Penishälften geschlossen worden war.

Da nun der Sphincterverschluss der Blase bekanntlich nicht im Blasenhals sondern vielmehr im Bereich des Ostium internum und in der Pars prostatica urethrae, besonders durch Wirkung der Muskellager der Prostata zu Stande kommt (Henle)[1]), so konnte die Ursache dieser Erfolge nur in einer durch die Operation wenn auch nur zufällig herbeigeführten Verengerung dieses Abschnittes der Urethra, also des Infundibulum gesucht werden.

Untersucht man das Infundibulum bei Epispadie mit Incontinenz, so findet man die Urethra in seinem Bereich abnorm weit, bei Knaben von 3 Jahren geht der stärkste männliche Katheter spielend in die Blase hinein und in der Chloroformnarkose lässt sich selbst der kleine Finger ohne Gewalt in das Infundibulum und in das Ostium internum urethrae einschieben. Zieht man den Finger zurück, so fühlt man, wie die gegenüberliegende Blasenwand folgt und sich in Gestalt eines förmlichen kleinen Zapfens in das Orificium int. urethrae eindrängt. Spaltet man — am Besten in Beckenhochlagerung — die obere Wand des Infundibulum nach der Symphyse zu, so kann man den kleinen Blasenvorfall direct sehen. Dass die circulären Muskeln unter diesen Umständen keine Continenz bewirken können, ist klar; auch bei einer möglichst energischen Contraction der Muskeln wird die zu weite Urethra nur schlaff zusammengefaltet sein und sich bei dem geringsten Druck von der Blase her öffnen. Der sich keilförmig eindrängende Prolaps der Blase wird das Ostium internum urethrae und die Urethra selbst allmählich noch mehr und mehr ausdehnen und immer functionsunfähiger machen.

Durch eine operative Verengerung der Urethra im Bereich des Infundibulum muss sich also, das Vorhandensein des ganzen muskulösen Apparates vorausgesetzt, Continenz herstellen lassen.

Die Richtigkeit dieser Anschauung wurde durch den Erfolg

---

[1]) Henle, Lehrbuch d. systemat. Anatomie d. Menschen. II. Bd. 1886. — Vgl. auch Born, zur Kritik über die Frage von den Blasenfunktionen. Deutsche Zeitschrift f. Chirurgie. XXV. S. 118 ff. 1886.

einer solchen verengernden Operation in mehreren Fällen von Epispadie mit Incontinenz bewiesen.

Der erste Fall ist schon bei W. Meyer in seinem Aufsatz über die Nachbehandlung des hohen Steinschnittes (Arch. f. Klin. Chirurg. XXXI. S. 520 ff.) erwähnt.

Nachdem ich vergeblich versucht hatte, das Orificium internum nach Eröffnung der Blase durch hohen Steinschnitt von hinten zugänglich zu machen und durch Keilexision zu verengern, spaltete ich die obere Wand des Infundibulum in der Mittellinie bis an die Symphyse heran und nähte die gespaltene Wand der Urethra mit Lembert'schen Nähten so wieder zusammen, dass die vorher abnorm weite Urethra im Bereich des Infundibulum stark verengert war und nur einen Katheter mittleren Kalibers durchliess. Der 12jähr. Knabe, der bis dahin an vollständiger Incontinenz gelitten hatte, konnte den Urin nach Heilung der Wunde 2—2½ Stunde lang halten. Die Penisrinne wurde dann nach Thiersch mit Lappen gedeckt (1882).

Der 2. Fall betraf einen 4 Jahr alten Knaben, Rudolf Gröne aus Goldenberg, dessen Penis das gewöhnliche Bild der Epispadie darbot.

Die Urethalrinne ging unter einer mondsichelförmigen queren Hautfalte in der Gegend der Symphyse in das Infundibulum über. Letzteres liess die Kuppe des kleinen Fingers leicht eindringen. Der Penis sah, wie häufig, etwas nach links und war um seine Axe leicht gedreht. Symphyse geschlossen. Es bestand fortwährendes Harnträufeln, doch sammelte sich bei Rückenlage eine kleine Quantität Urin in der Blase an, welche dann alle 10—15 Minuten in einem kleinen Schuss entleert wurde.

Am 15. Jan. 1886 wurde die ganze vordere Wand des Infundibulum bis dicht an die Symphyse und das Ostium internum urethrae in der Medianlinie gespalten. Sodann wurde die gespaltene Urethra durch Catgutnähte nach dem Princip der Lembert'schen Darmnaht und darüber der Rest der Wand des Infundibulum mit tiefgreifenden Silberdrahtnähten wieder geschlossen. Die Urethra im Bereich des Infundibulum war durch die Lembert'sche Naht so stark verengert, dass nur ein dünner Kathether passiren konnte. Nach vorne zu wurde je eine Incision neben der Urethralrinne gemacht und der Verschluss der Rinne ebenfalls durch tiefe Catgutnähte im Bereich der Harnröhre und darüber liegende Silbernähte im Bereich der äusseren Haut des Penis bis zur Gegend der Corona glandis herunter bewerkstelligt.

Ein feines Drainrohr wurde in die Blase eingelegt.

Nur im Bereich des Infundibulum trat Heilung ein, während die Vereinigung am Penis ausblieb. Auch im Infundibulum schien die Catgutnaht der Urethra nachgegeben zu haben, da nach Entfernung des Drains ein ganz starker Katheter wieder leicht durchging. Ein Effect in Bezug auf die In-

continenz war dementsprechend kaum zu bemerken; der Knabe entleerte eine grössere Quantität Urins, allerdings nur alle $^1/_2$ Stunde, war dazwischen aber immer nass, da andauernd etwas Urin absickerte.

Am 7. März 1886 wurde die Operation wiederholt, aber mit dem Unterschied, dass von der Lembert'schen Naht an der Urethra abgesehen, statt dessen ein Längsstreifen aus der breiten Urethralwand resecirt und dann die Vereinigung der gespaltenen Wand des Infundibulum bloss durch 5 tiefgreifende Silberdrahtnähte und einige oberflächliche feine Seidennähte bewirkt wurde. Die in der Wand des Infundibulum von der ersten Operation zurückgebliebene Narbe wurde dabei keilförmig excidirt; die Spaltung und Resoction der Urethralwand ging nach oben bis an das Orificium internum, durch welches man die Blasenschleimhaut sich beim Pressen etwas hervorwölben sah.

Diesesmal trat prima intentio ein, und als das Drainrohr am 8. Tage entfernt wurde, konnte der Knabe sofort den Urin 1 Stunde lang halten, blieb in der Zwischenzeit, auch beim Umherlaufen vollständig trocken und entleerte den Urin dann nach Aufforderung in sehr kräftigem Strahle. An demselben Abend konnte ich der Niederrheinischen Gesellschaft für Natur- und Heilkunde den Knaben vorstellen und den überraschenden Erfolg der Operation demonstriren.

Wie Herr Dr. Arnoldi in Remscheid mir am 21. Sept. 1887 mitzutheilen die Güte hatte, war der Zustand während des darauf folgenden Jahres im Wesentlichen derselbe geblieben, der Urin konnte für gewöhnlich etwas über eine Stunde gehalten werden.

Nur in letzter Zeit, seit Eintritt kühlerer Witterung hatte sich häufiger Harndrang eingestellt, besonders bei Aufenthalt im Freien musste der Knabe mitunter alle Viertelstunde uriniren.

Im October 1888 wurde die Penisrinne nach der Methode von Dieffenbach geschlossen. Die Operation hatte aber nur unvollständigen Erfolg. Der Knabe konnte den Urin zur Zeit bis zu 3 Stunden halten. Im Frühling 1889 wurde der Verschluss bis auf eine ganz feine Fistel erreicht.

In dem 3. Falle bei dem $2^1/_2$ jähr. Ernst Hübel aus Immigroth bestand ebenfalls Epispadie mit vollständiger Incontinenz, bei sehr kurzem, nach links gedrehtem Penis und geschlossener Symphyse.

Das Infundibulum war so weit, dass ein Scalpellstiel bequem bis in die Blase eingeführt werden konnte.

Es wurde hier am 26. Mai 1886 nach dem Princip der 2. Operation im vorigen Falle operirt. Incision durch die Haut der Wand des Infundibulum in der Medianlinie, Excision eines 3—5 Mm. breiten Längsstreifens aus der Urethralwand mittelst einer feinen Scheere, nach oben bis an das Orificium internum heranreichend, dann Naht mit Silberdraht.

Die Heilung erfolgte nicht in ganzer Ausdehnung vollständig per primam. Die Continenz war aber erreicht. Der kleine Knabe konnte den Urin eine

halbe Stunde lang halten und ihn dann in kräftigem Strahl willkürlich entleeren. Durch eine weitere Operation wurde die Penisrinne nach Dieffenbach zum Verschluss gebracht, Entlassung am 10. September.

Im September 1887 wurde der Knabe wieder in die Klinik gebracht, weil sich im Bereich des früheren Infundibulum eine haarfeine Fistel gebildet hatte, welche den Urin in spärlichen Tropfen durchsickern liess. Dieselbe wurde durch eine kleine Nachoperation geschlossen. Der Knabe konnte den Urin jetzt 2—3 Stunden halten und entleerte dann bis zu 130 Grm. Urin mit einem Mal in sehr kräftigem Strahl.

Der gleiche Erfolg wurde bei dem Söhnchen eines Arztes in O. in Westphalen erzielt.

Der Vater schrieb mir später: „Der Penis bleibt in der Entwickelung noch zurück und hat in der Gegend der Glans (vorn oben) eine kaum zu nennende Fistelöffnung, durch die sich beim starken Pressen während des Urinirens zeitweise ein Tropfen Urin entleert. Incontinentia urinae findet nur durch Unachtsamkeit statt, beim Spielen, Springen etc., ausserdem nach Diätfehlern, nie beim Liegen oder Sitzen. Der Erfolg der Operation ist ein vorzüglicher zu nennen."

Von besonderem Interesse war der Fall des 7jährigen August D. aus E. (1890), da bei dem Knaben im 4. Lebensjahre durch drei Operationen der Verschluss der Penisrinne durch Lappentransplantation vorgenommen worden war.

Es bestand vollständige Incontinenz. Der dickste Katheter drang ohne Widerstand durch den Urethralcanal in die Blase ein. — Um die Pars prostatica urethrae zu verengern und zugleich die Form des abnorm breiten und platten Penis zu verbessern, spaltete ich durch einen dorsalen Schnitt die ganze plastisch gebildete obere Decke der Harnröhre bis zur Symphyse hin, trug beiderseits einen ca. 3 Mmtr. breiten Hautstreifen ab, exstirpirte einen Streifen aus der oberen Wand des früheren Infundibulum bis zur Mündungsstelle in die Blase und nähte die Ränder mit Seidennähten sorgfältig aneinander, was an dem hintersten Abschnitt der Urethra der grossen Tiefe der Wunde wegen auch bei Anwendung der Beckenhochlagerung grosse Mühe machte. Katheter. Heilung per primam. — Der Patient konnte den Urin jetzt im Liegen zwei Stunden halten, im Stehen tropfte sämmtlicher Urin ab. Der hinterste Abschnitt der Urethra war also noch zu weit geblieben.

Acht Wochen später wurde deshalb die ganze Operation wiederholt mit sorgfältiger Exstirpation alles Narbengewebes. Heilung über einem dünnen Katheter. Bei der Entlassung, 5 Wochen später, konnte Patient den Urin im Liegen 3 Stunden, im Stehen und Gehen 1 Stunde halten, doch tropfte beim Stehen noch ein Theil des Urins unwillkürlich ab.

Die letzten Nachrichten über den Knaben vom 27. Januar 1892 lauteten: „Des Nachts, also liegend, hält der Knabe den Urin ganz gut, so dass er

fast vollkommen trocken bleibt. Beim Stehen und Gehen beschränkt sich das Halten immer noch nur auf kurze Zeit, so dass, wenn er unter unserer Aufsicht ist, er doch mindestens jede halbe Stunde abtreten muss, soll er sich nicht ganz durchnässen. In der Schule aber, und noch mehr beim Spielen, denkt er nicht an abtreten oder genirt sich, so oft aus dem Unterricht zu laufen, und so nützen alle Vorkehrungen wenig, dass er nicht mit nassen Kleidern nach Hause kommt."

Ebenso blieb in zwei oder drei weiteren Fällen das Resultat ein unvollkommenes. In allen Fällen von Epispadie mit Incontinenz aber liess sich durch operative Verengerung des Infundibulum ein gewisser Grad von Continenz erzielen; trat nach der ersten Operation nur ein geringer Erfolg ein, weil die Urethra noch zu weit geblieben war, so liess sich derselbe durch eine zweite die Urethra abermals verengernde Operation erhöhen, in einigen Fällen wurde vollständige Continenz erzielt, es kommt also lediglich daran, dass der vorhandene aber zu weite musculäre Ring auf das richtige Maass zurückgeführt wird.

Ebenso verhält es sich bei dem höchsten Grade der Missbildung, der vollständigen Harnröhren- und Blasenspalte mit Blasenectopie, nur sind die Verhältnisse wegen der Spaltung der Symphyse und der dadurch hervorgerufenen seitlichen Ausspannung der zum Canal geschlossenen Urethra ungünstigere.

Das Ziel, eine ganz normal functionirende Blase und Urethra auch in diesen schwierigsten Fällen herzustellen, ist auf dem eingeschlagenen Wege aber sicher erreichbar und wird sicher erreicht werden, wenn die Chirurgie dasselbe unablässig im Auge behält.

Zum Schlusse möchte ich noch einige historische Notizen hinzufügen, welche zu der von mir befolgten Operationsmethode in Beziehung stehen.

Nach Pousson[1]) haben schon Dubois und Dupuytren (1806) die Absicht gehabt, bei einem Neugeborenen durch eine Compressivbinde die Beckenschaufeln und die seitlichen Spalträndер einander zu nähern und dann die Spalte operativ zum Verschluss zu bringen. Der vorzeitige Tod des Kindes liess den Plan nicht zur Ausführung kommen.

---

[1]) A. Pousson, traitement chirurgical de l'exstrophie de la vessie. Paris 1889, p. 10.

Gerdy[1]) beabsichtigte, die seitlichen Spalträuder des Defectes nach Ablösung des Blasenrandes (ohne vorherige Annäherung der Beckenschaufeln gegeneinander) direct mit einander zu vernähen. Vorher schnitt er die stark gewulsteten Ureterenmündungen ab, um die Blase besser reponiren zu können, der Kranke starb nach dieser Voroperation an Pyelonephritis. —

Von grösserem Interesse sind die Versuche von Demme in Bern, die Blasenspalte auf unblutigem Wege zu verkleinern.

Die Arbeit von Mörgelin[2]), in der die Versuche von Demme beschrieben werden, wird häufig citirt, nur Wenigen ist sie bekannt, ein kurzer Auszug aus derselben wird daher nicht überflüssig sein.

Demme sah zunächst von allen operativen Eingriffen ab und machte es sich lediglich zur Aufgabe, wie sein Schüler Mörgelin sich ausdrückt, „das Leiden auf möglichst einfache Bedingungen zurückzuführen und die Missbildung zu vereinfachen," und zwar 1. durch Heranbildung einer geräumigen Blase und 2. durch gegenseitige Annäherung der Schambeine. Wenn dieses gelungen, hoffte Demme später auch den directen operativen Verschluss der Spalte mit Aussicht auf Erfolg in Angriff nehmen zu können, doch kam dieser Plan nicht zur Ausführung. Jene beiden Indicationen sollen nach Demme-Mörgelin in folgender Weise verwirklicht werden:

a) „Es soll die Zurückführung der vorgefallenen Blase in der Weise vorgenommen werden, dass man bei stets einzuhaltender horizontaler Lage des Patienten während längerer Zeit und anhaltend auf die Blase einen in der Richtung von vorne nach hinten wirkenden Druck ausübt;

b) behufs Heranbildung eines genügenden Blasenraumes soll die nach Aussen führende Blasenspalte mechanisch verschlossen, dadurch das stete Abfliessen des Harns verhindert werden, und so dieser selbst, indem man ihn anfänglich nur in kleineren, später in immer grösseren Quantitäten sich ansammeln lässt, als erweiterndes Moment dienen. Bei Fissur ohne Prolapsus soll sogleich mit diesem Procedere begonnen und dasselbe während längerer Zeit und in konsequenter Weise fortgesetzt werden;

---

[1]) Pousson l. c. pag. 34.

[2]) Mörgelin, über angeborene Harnblasenspalte und deren Behandlung. Bern 1855.

c) Als Verschlussmittel soll der unmittelbar unterhalb der Bauchspalte gelegene, schon in seiner natürlichen Lage aufwärts gerichtete mehr platt als rund geformte, an den Seitenrändern etwas aufgewulstete Penis benutzt werden, indem man denselben durch irgend eine Federvorrichtung nach oben an die Spalte angedrückt erhält;

d) um die gegenseitige Annäherung der Schambeine zu bewerkstelligen, soll man sich eines Druckes bedienen, den man ebenfalls während längerer Zeit und anhaltend seitlich auf die Schambeine einwirken lässt".

Die gegenseitige Annäherung der Schambeine wurde durch einen vom Bandagisten Wolfermann construirten Apparat bewerkstelligt, welcher das Becken in Form einer bruchbandartigen Feder umgab, mit zwei Pelotten an den Schambeinen anlag und zugleich einen „Perinealbecher" und, daran angebracht, einen Urinrecipienten, sowie eine nach vorn und oben hervorstehende „Penalfeder" trug. Letztere sollte den Penis zum Verschluss der Spalte gegen dieselbe andrücken.

Die Erfolge waren nach dem Zeugniss von Mörgelin sehr überraschend. Drei Fälle kamen zur Behandlung.

1) 10jähriger Knabe. „Etwas über der Schamfugengegend befand sich ein länglich ovaler Hautdefect, dessen Längsdurchmesser in einer von der Spina anterior inferior ilei der einen Seite zu der der anderen gezogenen Linie verlaufend, $^1/_2$ Zoll betrug. Den Grund dieses Defectes bildete eine röthliche, schleimhautartige Fläche, deren Ränder unmittelbar in diejenigen der umgebenden Hautpartieen übergingen, sodass das Ganze das Ansehen eines glatten Geschwürs mit abgeflachten Rändern und etwas vertieftem Grunde darbot. Nach unten ging diese Schleimhautfläche sofort in eine trichterartige Vertiefung über, aus welcher der verkümmerte gespaltene Penis hervortrat. Aus dem oben bezeichneten den Penis einschliessenden trichterförmigen Raum sah man den Harn beständig hervorsickern. Das Scrotum war äusserst klein und enthielt keine Hoden; letztere befanden sich hoch oben im Leistenringe. Die Schambeine standen 1 Zoll von einander ab. — Da die Blase, obschon bereits vorliegend, das Niveau der Bauchdecken noch nicht überschritten hatte, und der Penis, nach oben angedrückt, die Spaltöffnung exact zu bedecken vermochte, so glaubte Demme keinen Anstand nehmen zu dürfen, sofort die Erweiterung der Blase zu versuchen".

Nach 3—4 Tagen konnte der Apparat mit Penalfeder schon mehrere Stunden getragen werden. Schon am ersten Tage blieb die Wäsche des Knaben vollständig trocken. Nach Entlassung aus dem Hospital nach 14 Tagen wurde der Apparat während eines halben Jahres nur sehr unregelmässig getragen.

„Indessen war doch eine wesentliche Veränderung des Zustands zu bemerken. Die hintere Blasenwand, welche zur Zeit der ersten Untersuchung in der Oeffnung vorlag, war weiter zurückgeschoben und konnte nicht mehr wahrgenommen werden. Die früher mehr in die Breite ausgedehnte Bauchspalte war jetzt beinahe rund, in Beziehung auf das Volumen war so viel erreicht, dass ein Trinkglas voll Wasser in derselben zurückgehalten werden konnte. Die Schambeine waren einander um $^1/_2$ Zoll näher gerückt, sodass der Abstand nur noch $^1/_2$ Zoll betrug.

Der Apparat wurde revidirt und $^1/_2$ Jahr zu Hause regelmässig getragen. „Das Resultat nach dieser kurzen Zeit war überraschend. Die beiden Schambeine berührten sich vollkommen, die Bauchöffnung war um ein Wesentliches verkleinert und hatte vollends ihre frühere Form verloren, indem sie jetzt eine Längsspalte in verticalem Sinne darstellte. Die Harnblase konnte einen guten Schoppen Harn fassen, und der Knabe denselben mit einer gewissen Kraft und in dickem Strahle austreiben. — Da Patient schon von früher her gewöhnt ist, im Schlafe Rückenlage einzuhalten, so bringt er nun die ganze Nacht zu, ohne das Bett zu verunreinigen, obschon in demselben die Vorrichtung nicht getragen wird".

2. $9^1/_2$jähriger Knabe. „Die Bauchspalte war kleiner, als die des vorigen Knaben, die hintere Blasenwand lag noch nicht vor und konnte nur gesehen werden, indem man den ebenfalls verkümmerten auf dem Rücken gespaltenen Penis nach unten abzog. Cavum der Blase ebenso gleich Null. Schambeinabstand 1 Zoll. Stand des Nabels tief". Nach 5 monatl. Tragen des Apparates „hatte sich die Bauchspalte bedeutend verkleinert und die Blase soviel an Capacität gewonnen, dass sie jetzt über $^1/_2$ Schoppen Wasser in sich aufnehmen und zurückhalten konnte. Wirklich überraschend war es aber, die Schambeine vollständig vereinigt zu sehen und zwar so fest, dass man annehmen musste, sie seien eine eigentliche organische Verwachsung eingegangen".

3. Knabe von 12 Jahren. Spalte bis zum Nabel mit vollständiger Ectopie. Schambeine $1^1/_2$ Zoll auseinander gedrängt. Es wurde der Versuch gemacht, die Blase durch directen Druck mittelst eines an dem Apparat angebrachten Kegels zurückzudrängen. Der Erfolg war zunächst auffallend, die Blase vollständig in die Bauchhöhle zurückgedrängt, die Spaltöffnung verkleinert. „Die Bornirtheit und Halsstarrigkeit des Buben, sowie der Geiz seines noch bornirteren Vaters waren Veranlassung, dass die Behandlung plötzlich abgebrochen werden musste".

Ich habe diese drei Fälle von Demme ausführlicher referirt, damit der Leser Gelegenheit habe, sich über die Verdienste von Demme um die Operation der Blasenspalte ein Urtheil zu bilden.

Zunächst ist hervorzuheben, dass die beiden ersten Fälle, die einzigen, in denen ein scheinbarer Erfolg erzielt wurde, Fälle der allereinfachsten Art waren, in beiden Fällen reichte die Spalte

nicht bis zum Nabel und war so klein, dass es zu einem wirklichen Vorfall der Blase gar nicht gekommen war. Selbst in dem Falle von verhältnissmässig grösserer Spalte (No. 1) betrug der grösste Durchmesser derselben nur $^1/_2$ Zoll! Der Penis konnte schon, ehe die Behandlung anfing, „nach oben gedrückt, die Spaltöffnung exact bedecken.“ Nach Anlegung des Apparates und der Penalfeder blieb die Wäsche des Knaben schon am ersten Tage vollkommen trocken. Das was praktisch erreicht wurde, wurde also durch das Andrücken des Penis gegen die Spalte mittelst der Penalfeder, nicht durch Annäherung der Schambeine gegen einander erreicht. Ebenso war es im zweiten Falle, bei dem es sich überhaupt nur um Epispadie mit Spaltung der Symphyse und Incontinenz gehandelt zu haben scheint. Im dritten Falle, dem einzigen von ausgedehnterer Bauchblasenspalte mit Blasenektopie wurde gar nichts erreicht; denn, dass die Blase sich bei Rückenlage des Patienten durch einen aufgedrückten Kegel in die Bauchhöhle zurückdrängen lässt, versteht sich von selbst. Auch bei geringerer Bornirtheit des Knaben und des Vaters würde das Resultat kein besseres geworden sein. Was dann die gegenseitige Annäherung der Schambeine betrifft, so sind die Behauptungen von Mörgelin so weit gehende, dass ich nach meinen eigenen Erfahrungen bei Anwendung eines gewiss viel wirksameren Apparates nicht umhin kann, ihre Richtigkeit zu bezweifeln.

Der Wolfermann'sche Apparat besteht aus einer das Becken genau umschliessenden Stahlfeder, welche — nach Art eines doppelten Bruchbandes — aus zwei hinten durch ein festes Schloss vereinigten Hälften besteht. An den vorderen freien Enden ist je eine längliche vertical gestellte Pelotte angebracht, welche in der Gegend der Schambeine aufliegt Diese Pelotten werden, richtig angelegt, gewiss im Stande sein, die Weichtheile seitlich neben der Blasenspalte nach der Mitte zu gegeneinander zu drängen, der seitliche Druck, den sie anf die Schambeine ausüben, wird nur ein ganz geringer sein können, denn die Schambeine stehen nicht schräg genug, um von der Seite her von den Pelotten sicher gefasst werden zu können. Die Pelotten werden nach der Mitte zu abrutschen oder im Wesentlichen nur in der Richtung von vorn nach hinten einen Druck ausüben. Eher könnte man sich eine Wirkung von dem Druck der Feder auf die Beckenschaufeln unter-

halb der vordern oberen Darmbeinstacheln versprechen. Mörgelin sagt aber ausdrücklich, dass der seitliche Druck auf die Schambeine das Wirksame sein soll (p. 38 l. c.).

In dem ersten Falle nun wurde der Apparat von dem zehnjährigen Knaben, bei dem meiner Erfahrung nach das Becken schon eine recht erhebliche Festigkeit erlangt haben musste, in der ersten Zeit „nur sehr unregelmässig getragen." Trotzdem waren die Schambeine nach einem halben Jahre von 1 Zoll bis auf $^1/_2$ Zoll einander näher gerückt. Nach einem weiteren halben Jahre während dessen der Apparat — aber nur bei Tage — andauernd getragen wurde, „berührten sich die beiden Schambeine vollkommen."

In dem zweiten Falle sollen die vorher 1 Zoll von einander abstehenden Schambeine bei dem $9^1/_2$jährigen Knaben nach fünf Monaten nicht nur bis zur Berührung an einander gebracht worden, sondern vollständig miteinander vereinigt gewesen sein, und zwar so fest, dass man annehmen musste, sie seien eine eigentliche organische Verwachsung eingegangen. Diese Angabe ist so überraschend, dass der Verfasser, wenn er auf die Anerkennung Anspruch machen wollte, sein Thema wissenschaftlich behandelt zu haben, die Angaben durch beweisende Thatsachen stützen müsste. Wie constatirten Demme und Mörgelin die Vereinigung der Symphyse? Untersuchte man von der Spalte aus mit der Sonde, mit dem Katheter von der Harnröhre, mit dem Finger vom Rectum aus? Wie verhielt sich die Bauchblasenspalte nach der angeblichen Vereinigung der Schambeine? Lag sie vor der neuen Schamfuge, so dass letztere ihre Vereinigung zwischen Rektum und Urethra gefunden hatte? Oder hatte sich die Bauchblasenspalte vielleicht ganz von selbst oberflächlich vereinigt, so dass die nunmehr geschlossene Pars membranacea und prostatica urethrae in normaler Weise unter und hinter der Symphyse herging? Oder lag die Spalte von vornherein ganz unterhalb des Niveaus der Schambeine, in welchem Falle die Missbildung richtiger als Epispadie mit Trennung der Symphyse bezeichnet worden wäre? Alle diese Punkte werden einfach übergangen und der gutmüthigen Phantasie des Lesers überlassen.

Die gleiche Oberflächlichkeit zeigt sich bei den Angaben über die Capacität der Blase. Bei dem zweiten Fall heisst es: „Cavum der Blase

gleich Null; nach 5 Monaten hatte die Blase so viel an Capacität gewonnen, dass sie jetzt über einen halben Schoppen Wasser in sich aufnehmen und zurückhalten konnte.“ Entweder ist die erste oder die zweite Behauptung unrichtig; entspricht die zweite der Wahrheit, so kann das Cavum nicht vorher gleich Null gewesen sein; Mörgelin hätte die Blase mit der Spitze des kleinen Fingers oder mit der Sonde untersuchen sollen, er hätte gewiss gefunden, dass die Blase zwar zusammengefallen und leer war, sich aber durch Druck leicht zu einem grösseren Hohlraum entfalten liess, und er hätte empfinden müssen, dass der Ausdruck „Cavum der Blase gleich Null“, ein nicht ganz richtiges Bild der Verhältnisse hervorruft.

Auf Tafel 1 seines Werkes giebt Mörgelin die Abbildung eines Falles von „Fissur der Blase ohne Prolapsus“, leider ohne anzugeben, ob die Abbildung zu einem der beiden von Demme behandelten Fälle gehört. Augenscheinlich gehört sie zu dem zweiten Fall. Aus der Abbildung gewinnt man nicht die Ueberzeugung, dass die Spalte wirklich nach oben bis in die Blase hineinlief. Wir sehen ganz das Bild der gewöhnlichen Epispadie vor uns; was Mörgelin auf der Zeichnung als Bauchblasenspalte bezeichnet, entspricht ganz dem Infundibulum, in dessen Tiefe die deutlich gezeichneten Längsfalten der Urethralschleimhaut sich verlieren. Das Einzige, was dafür spricht, dass die Spalte etwas weiter hinaufreichte, als in den gewöhnlichen Fällen von Epispadie, ist der Umstand, dass man bei stark herabgezogenem Penis dicht unter dem Rande des Infundibulum noch das Veru montanum sehen kann, das für gewöhnlich in dem Trichter verborgen ist.

Dazu kommt dann noch die thörichte Geschichte von den plötzlich auftretenden geschlechtlichen Neigungen des ersten Knaben, nachdem mit Hülfe des Bruchbandes der vorher verzögerte Descensus testiculorum in einigen Wochen glücklich zu Stande gebracht worden war. Der Knabe, „früher still und zurückgezogen, war mit einem Mal wild und ausgelassen,“ und „sowie er sich nur einen Augenblick unbewacht glaubte, flog er sofort nach der Küche“ und machte sich an die Magd des Herrn Wolfermann.

Nach allem dem wird es nicht ungerecht erscheinen, wenn wir die unter Demme's Auspicien veröffentlichte Schrift von Mörgelin als eine Schülerarbeit bezeichnen, bei welcher die Phantasie des

Autors mehr zur Geltung kommt, als Zuverlässigkeit der Beobachtung und kritisches Urtheil, ein Tadel, der zum Theil auch auf den Meister zurückfällt. Immerhin bleibt es ein gewisses Verdienst von Demme, die Verkleinerung der Spalte durch gegenseitige Annäherung der Schambeine auf mechanischem Wege zuerst versucht und in leichteren Fällen von Blasenspalte ohne Prolaps der Blase vielleicht auch mit einigem Erfolg durchgeführt zu haben. Den späteren operativen Verschluss der Spalte, der aber in keinem Falle wirklich in Angriff genommen wurde, dachte sich Demme nach Mörgelin's Zeugniss so, dass die Anfrischung und Naht vom oberen Winkel beginnend, Schritt für Schritt immer nur einige Linien weit allmählich nach unten bis zur Spitze der Eichel vorschreiten sollte. —

In neuerer Zeit versuchte Passavant „da weiter zu gehen, wo Demme vor einigen Decennien auf halbem Wege stehen blieb." Seine erste kurze Mittheilung über „die Blasenharnröhrennaht mit Schliessung der Schambeinspalte bei angeborener Blasenspalte und Epispadie," wurde von Passavant dem XV. Congress der deutschen Gesellschaft für Chirurgie zu Ostern 1886 gedruckt vorgelegt, also ein Vierteljahr nach der Veröffentlichung meiner Methode im Centralblatt für Chirurgie am 5. December 1885. Diese kurze Mittheilung sowohl wie auch die späteren ausführlicheren Bearbeitungen desselben Gegenstandes in diesem Archiv enthalten werthvolle anatomische Beobachtungen und einleuchtende praktische Vorschläge. Die Beckenschaufeln will Passavant ähnlich wie Demme ohne operativen Eingriff nur durch einen stetig wirkenden Druck allmählich gegeneinanderführen, später soll dann die Spalte Schritt für Schritt durch Anfrischung und Naht zum Verschluss gebracht werden.

Ueber den Werth dieser Vorschläge wird man sich jeden Urtheils enthalten müssen, so lange sie nicht genügend erprobt sind, und so lange nicht bestimmte Krankengeschichten vorliegen, an denen man sehen kann, wie die Probe ausgefallen ist. Ein sorgfältig ausgebildeter Kriegsplan ist noch kein gewonnener Feldzug, und wenn irgend wo, so hat auf so schwierigen Gebieten der Chirurgie der Satz Geltung: Hic Rhodus, hic salta.

Erklärung der Abbildungen auf Taf. XI.

Fig. 1. Blasenspalte mit Ektopie der Blase bei K. K. vor der ersten Operation.

Fig. 2. Dieselbe drei Monate nach der ersten Operation (Synchondrosentrennung).

Fig. 3. Anfrischung und Nahtanlegung bei derselben (in Beckenhochlagerung).

Fig. 4. Derselbe Fall nach der Heilung (bei unvollständig erigirtem Penis).

Fig. 5. Blasenspalte bei Marzella H.

Fig. 6. Dieselbe vor der dritten Operation.

Fig. 1.

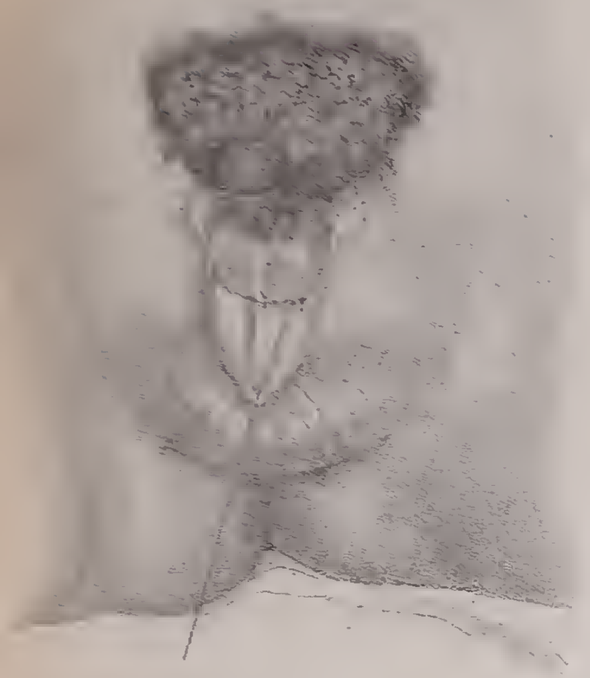

Fig. 2.

Fig. 3.

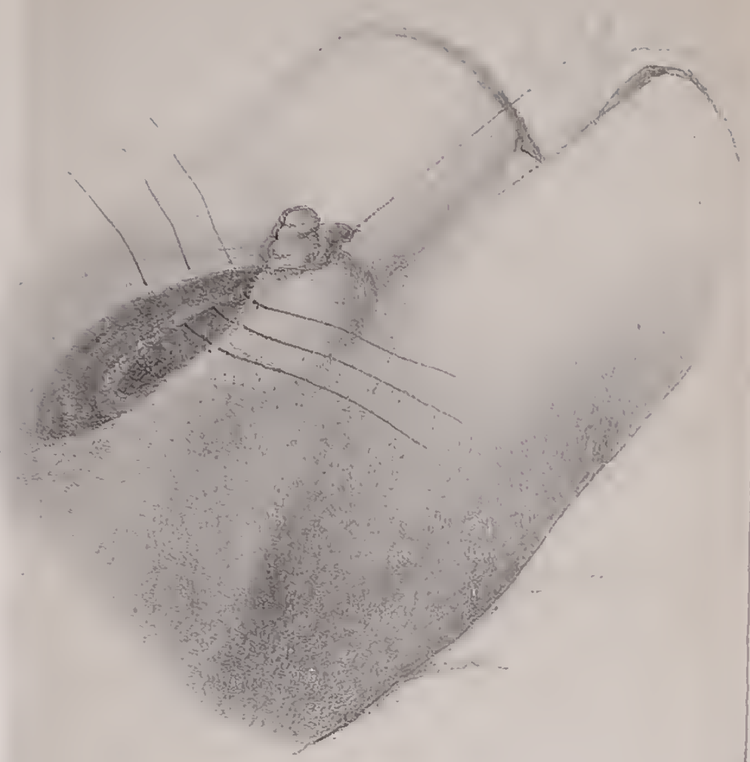

Fig. 4.

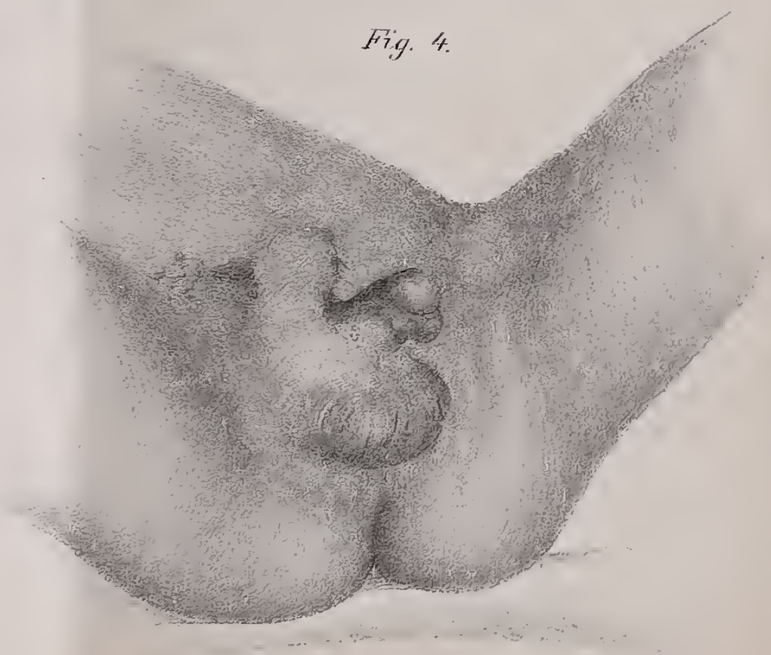

Fig. 5.



Fig. 6.

Alb. Schütze Lith. Inst. Berlin